Dr Suzanne GUERQUIN
DE LA FACULTÉ DE MÉDECINE
:: :: :: DE PARIS :: :: ::

TRAITEMENT DE LA TUBERCULOSE DE LA PEAU

PAR LES INJECTIONS INTRA-VEINEUSES

:: DE SULFATES DE TERRES RARES ::

NÉODYME, PRASÉODYME, SAMARIUM

PARIS
SOCIÉTÉ ANONYME DES IMPRIMERIES VIEILLEMARD
16, RUE DE LA GLACIÈRE

1920

A MES MAITRES DANS LES HOPITAUX DE PARIS

MM. le Professeur GILBERT ;

le Professeur BROCA ;

le Docteur HUDELO ;

le Professeur MÉNÉTRIER ;

le Docteur DEMELIN, agrégé ;

le Docteur GRENET.

A MONSIEUR DROUIN

Chef de Laboratoire a l'Hopital Broca

INTRODUCTION

L'idée de ce travail nous a été suggérée par M. le docteur Grenet et son chef de laboratoire, M. Drouin. Grâce à eux, nous avons pu le mener à bien et étayer notre étude sur de nombreuses observations.

Les sels de terres rares, découverts depuis plus d'un siècle, ont été, depuis quelques années seulement, employés en biologie tout particulièrement par M. A. Frouin. Cet auteur montra, entre autres choses, que les injections intra-veineuses ou intrapéritonéales de sels de terres rares, bien supportées par les animaux, déterminent chez eux une leucocytose mononucléaire progressive, intense et durable; d'autre part, il étudia les caractères spéciaux du Bacille de Koch cultivé sur milieux additionnés de terres rares. Connaissant ces travaux, MM. Grenet et Drouin pensèrent qu'ils devaient trouver leur application en clinique, et expérimentèrent les sels de terres rares chez l'homme dans un but thérapeutique, en particulier dans les infections tuberculeuses chroniques.

La médication que nous étudions dans cet ouvrage est donc une médication neuve, dont les ressources sont encore mal connues, et qui ne peut manquer d'ouvrir aux thérapeutes un vaste champ d'expériences. Il semble que l'action bactéricide et antiseptique des sulfates de néodyme, praséodyme et samarium puisse agir sur toutes les infections. La plus intéressante, à coup sûr, est la tuberculose, dont la prophylaxie et la guérison sont actuellement la préoccupation de tous.

Plusieurs années d'études dermatologiques aux côtés de M. le docteur Hudelo d'abord, de M. le docteur Grenet ensuite, nous ont conduit à limiter notre travail aux formes cutanées de la tuberculose.

Nous rappellerons les caractères cliniques des dermatoses tuberculeuses, en les classant en « tuberculoses cutanées proprement dites » et en « tuberculides ». Nous résumerons ensuite les principaux traitements employés jusqu'à ce jour, avec leurs avantages et leurs inconvénients. Un chapitre sera consacré aux caractères chimiques et aux propriétés biologiques des sels de terres rares en général. Nous avons borné l'étude physiologique aux sulfates de néodyme, de praséodyme et de samarium, les seuls utilisés dans notre méthode de traitement.

Vingt observations réunissent des cas de lupus vulgaire et érythémateux, de tuberculose verruqueuse, d'acnitis et *d'engelures*. Dans les dernières pages, nous en étudierons les particularités.

Nous remercions MM. Grenet et Drouin de leur aide aimable, et M. Frouin des communications orales qu'il a bien voulu nous faire.

TRAITEMENT DE LA TUBERCULOSE DE LA PEAU
PAR LES INJECTIONS INTRA-VEINEUSES DE SULFATES DE TERRES RARES
NÉODYME, PRASÉODYME, SAMARIUM

CHAPITRE PREMIER

ÉTUDE CLINIQUE DES DERMATOSES TUBERCULEUSES

Nous diviserons, avec M. Brocq (1), la tuberculose de la peau en deux groupes bien distincts:

A. — *Les tuberculoses cutanées proprement dites dans lesquelles se rangent:*

1° *L'ulcère tuberculeux proprement dit de la peau;*

2° *Les gommes scrofulo-tuberculeuses et la lymphangite tuberculeuse;*

3° *Les tuberculoses suppuratives;*

4° *Les tuberculides proprement dites (folliclis et acnitis de*

5° *Les tuberculoses cutanées avec calcification de la peau;*

6° *Le tubercule anatomique et la tuberculose verruqueuse de Riehl et Paltauf;*

7° *Le lupus vulgaire et ses nombreuses variétés.*

B. — *Le groupe des tuberculides, dont les limites sont encore mal fixées, et où se rangent provisoirement:*

1° *Le lupus érythémateux;*

2° *Le lichen scrofulosorum;*

3° *L'érythème induré de Bazin;*

4° *Les tuberculides proprement dites (folliclis et acnitis de Barthélemy);*

5° *Les sarcoïdes de Bœck;*

6° Peut-être *des éruptions érythrodermiques généralisées;*

7° En outre, certaines affections dans lesquelles l'étiologie reste discutable : *lupus pernio, pytyriasis rubra de Hébra, eczéma scrofuleux de Bœck, angiokératome de Mibelli.*

---

(1) L. Brocq. Traité élémentaire de dermatologie. Paris, O. Doin, 1907.

Le premier groupe renferme des types morbides dont la nature tuberculeuse ne fait aucun doute. Des coupes histologiques faites en plein tissu malade montrent les bacilles de Koch et des cellules géantes; l'inoculation aux animaux les tuberculisent.

Le second groupe comprend au contraire des dermatoses dans lesquelles ni la biopsie, ni l'injection au cobaye ne prouvent la présence des bacilles de Koch dans la lésion cutanée. On les observe chez des individus porteurs de lupus, de tumeurs blanches, d'écrouelles, en évolution ou cicatrisés. Souvent, c'est chez un ascendant, un collatéral, qu'il faut chercher une tare tuberculeuse. En général, la tuberculine produit une réaction. Restent les théories pathogénétiques suivantes:

1° *La théorie des toxines tuberculeuses, ou théorie des toxi-tuberculides;*

2° *La théorie qui admet l'action de microbes inconnus, différents du bacille de Koch, encore à découvrir;*

3° *La théorie de races spéciales de bacilles tuberculeux;*

4° *La théorie qui admet l'action de bacilles de Koch ordinaires, mais rares, en petit nombre, très difficiles à trouver;*

5° *La théorie des bacilles tuberculeux morts.*

De cette absence d'arguments probants en faveur de l'origine tuberculeuse des dermatoses dites « *tuberculides* », résulte une divergence d'opinions entre les auteurs. Les uns englobent sous ce nom le lupus pernio, le pytyriasis rubra de Hébra, et la plupart des éruptions survenant chez des tuberculeux. D'autres limitent les tuberculides aux affections les mieux connues comme telles: le lupus érythémateux, l'érythème induré de Bazin, l'acnitis, etc. Il est regrettable qu'en matière de tuberculose aucun médicament spécifique ne puisse, comme pour la syphilis, fixer le diagnostic dans les cas douteux. Encore les arsenicaux ont-ils une action assez marquée sur les dermatoses à bacilles de Koch pour prolonger l'indécision du clinicien qui se guide alors sur la rapidité plus ou moins grande de l'amélioration par l'arséno-benzol.

Parmi les affections énumérées plus haut, en deux groupes, toutes ne sont pas également répandues. *L'ulcère proprement dit de la peau* est rare. Il apparaît chez des malades porteurs de lésions pulmonaires avancées, et souvent d'entérite associée. Son siège habituel est à la région anale, également aux lèvres, aux narines, à la vulve, à la verge, quelquefois à la langue. La lésion débute par une petite tumeur sur laquelle les téguments rougissent, s'amincissent et s'ulcèrent, laissant à nu une plaie à bords décollés, taillés à pic, qui suppure et se couvre de croûtes. L'évolution est indolore.

Beaucoup moins rares sont *les gommes dermiques et hypodermiques* qui s'ouvrent à la peau par une ou plusieurs fistules, et rejettent quelques gouttes de pus, ou une sérosité jaunâtre sanguinolente pendant des mois, pour se cicatriser ensuite lentement. La trace de ces gommes reste, indélébile, aux régions faciale, cervicale, etc. Le diagnostic avec la syphilis tertiaire est délicat et se base sur l'évolution plus ou moins rapide de la lésion.

Les *lymphangites tuberculeuses* ne se rencontrent guère. Les *tuberculoses suppuratives, végétantes,* et celles accompagnées de *calcification de la peau* sont exceptionnelles.

Il n'en est pas de même du *tubercule anatomique,* inoculé par une piqûre au cours d'une autopsie ou d'une dissection. Quelques jours après se développe, soit une ulcération qui secondairement devient papillomateuse, soit d'emblée une saillie papuleuse qui s'étend en surface, gagne en profondeur, et présente alors l'aspect scléro-papillomateux de la *tuberculose verruqueuse* de Riehl et Paltauf (identique, pour M. Brocq, au tubercule anatomique). En s'accroissant, la lésion présente trois zones : l'une périphérique érythémateuse, la deuxième plus interne pustuleuse et squameuse, la troisième centrale, surélevée, irrégulière et papillomateuse. Nous en possédons trois cas parmi les observations publiées dans ce travail.

Le *lupus vulgaire* est constitué par un groupement de nodules d'un rouge jaunâtre, clairs et translucides, enchâssés dans le derme. Ils se disposent le plus souvent à la périphérie de la lésion, mais des variétés innombrables enrichissent la classification des lupus; ils sont ulcérés ou non ulcérés, disséminés ou agminés, plans, exfoliants, squameux, psoriasiformes, d'aspect marginé, excentrique, serpiginé, circiné; ils sont myxomateux, ils sont congestifs, ils sont œdémateux. Certains rappellent le lupus érythémateux et sont dits *érythémato-tuberculeux.* Tandis que les uns évoluent lentement et restent limités à quelques centimètres carrés de surface, d'autres gagnent sans cesse, infiltrent les cartilages nasaux, ferment l'orifice des narines, rongent le lobule des oreilles ou mutilent mains et pieds. Le cuir chevelu est généralement indemne. Mais après de longues années de guérison, le lupus peut se réveiller ou se compliquer d'épithélioma. Enfin des formes hybrides tuberculo-syphilitiques, ne sont pas exceptionnelles, et nécessitent le traitement arsenico-mercuriel et ioduré. C'est surtout sur le lupus vulgaire que l'essai du traitement par les terres rares était intéressant, et nous l'avons tenté sur huit malades.

Immédiatement après se place le *lupus érythémateux,* premier dans la classification des tuberculides. Deux formes morbides sont à distinguer. Dans la forme *centrifuge,* caractérisée

par une rougeur congestive, minime au début, siégeant le plus souvent à la face, le derme est peu infiltré et des croûtelles couvrent parfois la surface de l'érythème; celui-ci s'accroît peu à peu, envahit le nez et les joues et dessine alors la configuration générale d'une chauve-souris (d'où le nom de vespertilio). Le cuir chevelu et les doigts peuvent être atteints au cours des poussées érythémateuses. Tous les degrés existent entre le lupus érythémateux typique et le *lupus pernio*, proche des engelures. La forme *fixe*, qui peut s'accompagner de poussées centrifuges, est plus profondément infiltrée et plus lente à s'accroître. Elle amène au cuir chevelu une alopécie complète et se montre également aux mains et aux pieds, mais beaucoup moins souvent qu'au visage. Nous avons réuni ici six observations de lupus érythémateux.

Le *lichen scrofulosorum* n'est pas un lichen, mais une folliculite pilo-sébacée, formée de tubercules miliaires groupés en plaques circinées. Elles apparaissent sur le tronc des enfants ou des adolescents. Leur évolution est lente, sans gravité en France.

L'*érythème induré de Bazin* s'observe chez les jeunes filles, en particulier chez les blanchisseuses. Il consiste en un petit nombre de nodosités disséminées sur la moitié inférieure des jambes. Chaque élément est constitué par une tuméfaction grosse comme un pois ou une noisette, dure au toucher, rouge violacé, qui se résorbe ou suppure. La cicatrisation est alors tardive, une dépression arrondie remplace la nodosité.

Les *tuberculides papulo-nécrotiques* siègent aux membres, aux oreilles, à l'abdomen. Elles débutent par une tache rosée de plus en plus surélevée et foncée, dont le sommet se couvre d'une sorte de vésicule. Leur aspect rappelle un bouton d'acné. Mais la papule est rouge vif, plus saillante, et revêtue d'une croûte jaunâtre adhérente, dont la face profonde porte un prolongement mince et conique, lequel s'enfonce dans un trou central.

L'*acnitis de Barthélemy*, dont nous possédons un cas parmi nos observations, est caractérisé par des nodules sous-hypodermiques qui apparaissent au front et aux tempes, et envahissent parfois tout le visage, comme chez le malade que nous avons suivi. Ces nodosités s'amollissent, s'ouvrent à la peau, laissent s'écouler quelques gouttes de pus, puis sèchent et se couvrent de croûtes, pour disparaître en plusieurs semaines et laisser une cicatrice creuse. Elles évoluent, comme les tuberculides papulo-nécrotiques, par poussées successives.

Enfin, les *sarcoïdes de Bœck* revêtent des formes variables, nodulaires, tuberculeuses ou papuleuses, mais se disposent sy-

métriquement à la face, au dos et au côté de l'extension des membres supérieurs. Ils sont bruns ou jaunâtres, et ne s'ulcèrent pas. La maladie se partage en quatre stades: le stade éruptif, celui de floraison, celui de pigmentation, et enfin celui des télangiectasies.

On voit que le cadre des dermatoses tuberculeuses comporte des formes nombreuses, les unes typiques, les autres atypiques; entr'elles s'en placent d'autres intermédiaires dont la classification est discutable, tel le lupus érythémato-tuberculeux. Beaucoup d'auteurs admettent actuellement que l'absence de bacilles de Koch dans les biopsies, ou l'impossibilité d'inoculation au cobaye, résultent de l'*atténuation de la tuberculose;* les mêmes dermatologistes font observer que, dans les tuberculoses cutanées proprement dites, on peut, pour une raison identique, ne pas rencontrer la structure classique du tubercule, avec ses cellules géantes, et la réaction à la tuberculine peut être négative, bien que le diagnostic clinique soit indéniable. Il n'y aurait que des différences de degrés entre la virulence des bacilles.

CHAPITRE II

LES TRAITEMENTS USUELS DE LA TUBERCULOSE CUTANÉE

A ces nombreuses variétés de tuberculose cutanée s'opposent de nombreux traitements externes et internes.

Si la lésion est petite, et que son siège le permette, l'*ablation* est la méthode de choix.

Parmi les traitements locaux, le meilleur est à coup sûr la *Finsenthérapie*. On utilise les rayons violets et ultra-violets de la lumière solaire ou de l'arc électrique. « Ces rayons, dit M. Gougerot (dans sa Dermatologie en clientèle), sont débarrassés des rayons caloriques qui produiraient une brûlure banale par un courant d'eau, et concentrés par un système très simple de lentille de quartz; le quartz, en effet, n'arrête pas les rayons utiles ». Chaque séance agit sur un cercle de 10 à 15 millimètres de diamètre, et cette surface, dans les heures suivantes, se couvre d'une bulle qu'on protège en hiver et laisse à l'air en été. On peut la percer et appliquer un pansement au liniment oleo-calcaire. Il faut au moins huit jours d'intervalle entre les séances sur un même point. Pour les malades qui ne peuvent se rendre dans un hôpital muni de l'installation nécessaire, on peut improviser un appareil utilisant les rayons solaires. La cicatrice est fine, souple et blanche, à peine visible, avantage appréciable pour les lupus du visage. De plus la méthode est indolente. Mais elle comporte les inconvénients suivants: le traitement nécessite un appareil coûteux dont seuls les hôpitaux peuvent faire les frais, car l'emploi des rayons solaires est irrégulier, soumis aux caprices du temps; les malades, pour peu que leurs lésions soient étendues, doivent venir chaque jour subir une séance d'une heure, et cette séance n'est gratuite que pour les indigents; le traitement est très long, même en y adjoignant l'ignipuncture ou les *scarifications linéaires*.

Celles-ci se pratiquent hebdomadairement, et s'adressent à la plupart des lupus, à la tuberculose verruqueuse, à l'acnitis. On utilise un scarificateur spécial, à une seule lame, le scarificateur de E.Vidal. L'anesthésie est inutile. L'opérateur s'assied en face du patient dont un aide immobilise la partie malade. Après désinfection à l'alcool, on trace sur la lésion des incisions parallèles et rapprochées, puis d'autres semblables qui croisent les premières. L'instrument doit pénétrer jusqu'à la résistance du derme, souvent profonde. On lave ensuite à l'eau oxygénée diluée et on applique des bandelettes imbriquées d'emplâtre rouge.

Ce traitement est long, mais la cicatrice est blanche et unie, exceptionnellement chéloïdienne. Il peut être fait à la campagne, par n'importe quel praticien ayant fréquenté un service de dermatologie. Cependant, il a l'inconvénient d'être douloureux, surtout aux lèvres, à la région sous-narinaire et aux oreilles. Les enfants l'acceptent mal.

Au point de vue des résultats esthétiques, le *raclage* est bien inférieur à la méthode de Finsen et aux scarifications. Il nécessite l'anesthésie locale ou générale. On se sert de la curette de E. Besnier, ou de celle de E. Vidal. En principe, l'instrument doit enlever tout le tissu morbide; c'est parfois fort difficile, à moins de délabrements considérables. La meilleure indication est la forme scléro-papillomateuse. Son emploi au visage est très délicat.

La *galvano-cautérisation* avec la pointe fine détruit les nodules isolés à condition d'être profonde et prolongée au moins trois secondes. Elle n'est guère employée comme traitement exclusif sans donner des cicatrices inégales, indurées, et même chéloïdiennes.

La *radiothérapie* est indiquée dans les cas graves, étendus, avec infiltration profonde, et dans ceux où tous les autres procédés ont échoué. Le maniement en est délicat, la moindre faute produit de la radiodermite ou amène, sur la surface lupique, le développement d'un épithélioma. La *radiumthérapie* est inférieure à la radiothérapie et demande un temps plus long. Là encore, le traitement nécessite la proximité d'un hôpital; mais les applications sont espacées de plusieurs semaines.

Les *courants de haute fréquence* s'adressent principalement aux lupus érythémateux centrifuges. On utilise les effluves locales, d'abord faibles, pour tâter la susceptibilité, et on n'en prolonge pas la durée plus de trois minutes. On recommence tous les deux jours en augmentant les doses. Chaque séance est suivie d'une rougeur assez vive des tissus, et il se forme des croûtelles qui laissent une cicatrice luisante. La cicatrice définitive est plane et lisse. La méthode est peu douloureuse, et le malade continue de vaquer à ses occupations. Le traitement est long.

Pour le lupus érythémateux fixe, la thérapeutique la meilleure est jusqu'ici la *cryothérapie avec le crayon de neige carbonique*. On obtient la neige carbonique par détente brusque d'acide carbonique liquide dans un appareil spécial où on le tasse avec un pilon. Le crayon ainsi formé est saisi par l'opérateur à travers une peau de chamois et appliqué pendant 15 ou 20 secondes sur le lupus. On répète cette cautérisation autant de fois qu'il est nécessaire pour couvrir la lésion entière.

Quinze jours de repos sont indispensables pour la guérison de la brûlure ainsi produite. Les résultats obtenus sont satisfaisants et assez rapides. La méthode convient à des malades éloignés d'un centre hospitalier où ils se rendent toutes les deux semaines.

Lorsque le lupus siège à une région où l'esthétique a peu d'importance, *l'air chaud à 800°* constitue un traitement énergique. On opère sous anesthésie générale. On passe une première fois le jet brûlant sur la lésion qui se carbonise; après un grattage à la curette, on repasse le jet qui arrête l'hémorragie. En alternant l'action de la cautérisation et du curetage, on atteint les tissus sains. Le nitrate d'argent, en solution forte, antiseptise la plaie. Quand l'escarre se détache, la cicatrice est épaisse, et fibreuse. La chéloïde n'est pas rare.

Tels sont les traitements externes les plus employés. Auprès des précédents, les *agents chimiques* n'ont actuellement qu'un rôle secondaire. Le nitrate d'argent, en crayon ou en solution aqueuse, est un bon antiseptique après le raclage et l'air chaud, et sur les ulcérations tuberculeuses; utilisé seul, il est insuffisant. Le permanganate en poudre est tombé en désuétude; on préfère les solutions à des concentrations diverses selon qu'on en use pour le lavage des lésions ou pour des pansements humides. L'*acide lactique*, pur ou au tiers, est un topique excellent pour la tuberculose des muqueuses et les ulcérations de la peau, inefficace en présence de nodules non suppurés. Enfin l'*iodoforme*, en nature ou en solution éthérée au 1/10e, s'emploie couramment pour le traitement des gommes. Citons encore les acides salycilique et pyrogallique, les mercuriaux, le naphtol, la créosote, la poudre et la solution de Mencière.

La *médication interne*, autrefois au second plan, tend de plus en plus à prendre une place importante. La vogue de l'*huile de foie de morue* est ancienne et dure toujours, à juste titre. Elle s'administre à très hautes doses, pure ou faiblement créosotée: un adulte doit en prendre quatre à huit cuillerées à soupe par jour. Tous les malades ne l'acceptent pas sans répugnance. Il faut également tenir compte de l'intolérance possible, bien que rare. Nous avons observé, chez une fillette, une éruption papulo-vésiculeuse avec poussées urticariennes, après cinq jours de traitement.

Les *iodiques*, sous forme de sirop iodo-tannique surtout, sont excellents dans la tuberculose cutanée, mais, comme l'huile de foie de morue, ne représentent qu'un adjuvant. Le chlorure de sodium, vanté autrefois par Hardy qui le prescrivait à la dose de un à trois grammes par jour, s'administre surtout actuellement sous forme d'eau minérale: Salies-de-Béarn, Salins, etc.

On emploie l'*arsenic* sous diverses formules: l'arrhénal ou la liqueur de Fowler sont souvent mal supportés par l'estomac des malades. Le cacodylate de soude, en injections hypodermiques ou intraveineuses, permet de faire absorber des quantités beaucoup plus considérables du médicament. On peut injecter quotidiennement 30 à 50 centigrammes, et même plus, sans accidents, pourvu que la concentration de la solution n'excède pas 5 0/0. Le *novarséno-benzol* et le *luargol*, depuis plusieurs années, ont été utilisés dans le traitement des tuberculoses cutanées; leur maniement exige la même prudence que dans le traitement de la syphilis. Les doses, faibles d'abord, progressivement croissantes jusqu'à un centigramme de novarséno-benzol ou trois milligrammes de luargol par kilog, sont injectées tous les cinq jours au malade à jeun. La série est de 12 à 15 piqûres, quelquefois davantage, selon les doses supportées. Nous avons suivi une jeune femme qui présentait un lupus érythèmateux centrifuge, et chez qui le novarséno-benzol arrêta les progrès de la lésion pendant plusieurs semaines; la série était encore inachevée quand la poussée extensive repris. D'autre part, dans un cas de lupus vulgaire ayant envahi toute la face et obstrué les narines, et coïncidant avec une tumeur blanche du genou, nous avons vu, par l'association du luargol intraveineux aux scarifications quadrillées, la guérison complète en moins d'un an; quatre mois d'immobilisation dans un plâtre inamovible suffirent à refroidir l'arthrite qui s'accompagnait pourtant, à l'arrivée de la malade dans le service, d'un abcès de la face interne de l'articulation; il se résorba après deux ponctions.

La *tuberculine* a été préconisée par M. Darier et d'autres auteurs, et nous l'avons essayée sur une quinzaine de malades, en particulier sur des cas d'érythème induré de Bazin, de tuberculides papulo-nécrotiques, de lupus pernio et érythémateux, d'acnitis de Barthélemy. Nous utilisions des solutions au 1/10000e et même au 1/20000e pour commencer, puis nous augmentions la concentration jusqu'au 1/100e, suivant la réaction au niveau de l'injection. Pour celle-ci, on emploie une seringue d'un centimètre cube et une aiguille de platine très fine que l'on enfonce dans l'épaisseur du derme sans le traverser. Le piston est poussé lentement avec un mouvement de rotation, jusqu'à la formation d'une petite boule d'œdème rappelant une piqûre de moustique. L'aiguille est alors retirée. Le lendemain, l'œdème s'est étalé et une rougeur a apparu autour du point injecté. Le surlendemain, ces phénomènes se sont accrus, et le malade accuse un peu de prurit: la pression est douloureuse. La réaction atteint son maximum vers le quatrième jour, pour régresser ensuite. On renouvelle l'injec-

tion chaque semaine. Après une aggravation passagère, l'amélioration se manifeste dès la deuxième ou troisième piqûre; elle continue pendant un mois ou deux, puis s'arrête, le plus souvent au moment où la cicatrisation complète semblait prochaine. Cette méthode est infidèle, nous l'avons vue échouer complètement chez trois malades, dont un n'a jamais réagi, quelle que soit la dose injectée. Mais son plus grand inconvénient est le *réveil fréquent de lésions pulmonaires,* avec poussée fébrile et congestion des sommets. Pour cette raison, nous avons dû cesser le traitement chez la moitié environ de nos tuberculeux.

On a préparé aussi *plusieurs sérums;* ils ont donné parfois d'excellents résultats, mais demandent une grande habitude, à cause des réactions locales et générales qu'ils produisent. Ils s'administrent par la voie rectale.

Comme on le voit, les traitements sont nombreux. Ils ont chacun leurs avantages et leurs inconvénients, et le praticien se base sur le siège et la forme de la dermatose, l'état général du malade, ses moyens de subsistance et le lieu où il réside pour choisir le meilleur.

La plupart sont lents, c'est le plus grave reproche qu'on leur adresse.

CHAPITRE III

LES TERRES RARES EN CHIMIE ET EN BIOLOGIE

L'histoire des terres rares date de cent cinquante ans (1). En 1751, Cronstedt découvrit, dans une mine de Bastanaès, la *cérite* d'où le *cérium* fut extrait en 1804; simultanément en Allemagne par Klaproth et en Suède par Berzélius et Hissinger qui le dénommèrent. La *gadolinite*, examinée d'abord par Gadolin en 1794, ensuite par Eckberg, fut reconnue contenir des terres rares, parmi lesquelles la *glucine*, et un groupe de minéraux non isolés, l'*yttria*. En 1814, Berzélius et Gahn séparèrent l'*oxyde de cérium* de l'yttria. Mosander, en 1839, annonça que l'oxyde de cérium était un mélange de deux corps, l'*oxyde de cérium vrai*, et le *lanthane*. Trois ans plus tard, le même auteur trouva, dans l'oxyde de cérium, un nouvel oxyde auquel il donna le nom de *didyme*, produit complexe décomposé depuis. De nombreux travaux accomplis jusqu'à ce jour amenèrent le dédoublement de substances considérées comme définies, et leur étude est loin d'être achevée.

Les principales terres rares actuellement identifiées peuvent se classer en quatre groupes:

1° *Le groupe des métaux diatomiques: Glucinium.*

Les métaux triatomiques que l'on divise en deux groupes:

2° *Le groupe cérique*, qui comprend: *Cérium, Lanthane, Praséodyme, Néodyme, Samarium, Gadolinium* et *Dyspronium.*

3° *Le groupe yttrique* comprenant: *Yttrium, Terbium, Erbium, Holmium, Thulium, Ytterbium* et *Scandium.*

4° *Le Thorium.*

Le cérium, le lanthane et le didyme sont, d'après Cossa (2), très répandus dans la nature, et entrent dans la composition des êtres organisés. Il les trouva dans des ostéolithes et des coprolithes de diverses provenances. Il fit deux essais sur deux kilogs de cendres d'os et dosa à peu près 3 centigrammes d'oxalates des métaux en question par kilog. Lecoq de Boisbaudran a signalé le cérium dans la muqueuse gastrique.

---

(1) Voir Moissan. Traité de Chimie minérale.

(2) Cossa, sur la diffusion du cérium du lanthane et du didyme. C. R. Ac. Sc., t. 87, p. 377, 1878.

Job (1), en 1902, démontra que l'oxyde de cérium peut véhiculer l'oxygène de l'air et *oxyder le glucose* en passant à l'état d'oxyde cérique et de peroxyde de cérium, ce qui se traduit par les changements de couleur de la solution.

Fouard (2) a constaté que les sels de terres rares provoquent à un plus haut degré que ne le font les alcalino-terreux l'oxydation de l'*hydroquinone* par l'oxygène de l'air. Les sels de terres rares furent essayés comme catalyseurs dans les réactions chimiques. Enfin, du jour où Auer de Welsbach proposa l'application des terres rares à l'incandescence par le gaz, leurs minerais acquirent brusquement une grande importance industrielle.

La pharmacologie du thorium date de 1907. Sa toxicité fut étudiée par A. Chace et W. Gies (3). En 1898, Sklodovska Curie (4) montra que le thorium a des propriétés radio-actives; il fut appliqué récemment au traitement du cancer sous la dénomination de thorium X ou mésothorium.

Les recherches des actions biologiques des terres rares sont toutes récentes. En 1912, A. Frouin et Mlle S. Ledebt (5) montrent que les divers sels de terres rares agglutinent *in vitro* les globules rouges. Cette action est particulièrement intense avec le sulfate de lanthane qui agglutine les globules à la dose de 0 milligr. 00001 = un cent millième de milligramme par centimètre cube.

Parallèlement à cette action agglutinante sur les globules sanguins, ces auteurs ont constaté que l'addition de ces sels s'oppose à l'hémolyse par les sérums préparés, et n'ont aucune influence sur le pouvoir hémolytique des sérums normaux; en présence de sérums préparés ils fixent, détruisent ou, si l'on veut, dévient le complément. Cette action sur le complément pourrait rendre des services et permettrait peut-être une interprétation plus précise dans les cas où la réaction de Bordet-Wassermann est employée. MM. Grenet et Drouin (6) viennent d'entreprendre cette étude.

---

(1) Job. Glucose et Cérium, sur un nouveau mécanisme d'oxydation provoquée. C. R. Ac.-Sc., t. 134, p. 1052, 1902.

(2) Fouard. Sur une réaction de type oxydasique présentée par les composés hologènes de terres rares. C. R. Ac. Sc., t. 142, p. 1163.

(3) Arthur Chace et W. Gies. Poisonous action of Lhorium Am. Jouen of physios, t. 18, p. 457. — Mines The action of Ceryllium, Lanthanium, Yttrium and Carium on frogis heart. Jour. of Physiol., t. 11, p. 327.

(4) Sklodovska Curie. Rayons émis par les composés de l'uranium et du thorium. C. R. Ac.-Sc., t. 126, p. 1161. 1898.

(5) A. Frouin et M. S. Ledebt. Action agglutinante et antihémolytique des sels de terres rares. C. R. Soc. de Biol., t. 72, p. 1038. 1912.

(6) H. Grenet et H. Drouin. Action de quelques terres rares sur la réaction de Bordet Wassermann. C. R. Soc. de Biol., t. 83, p. 143. 1920.

A. Frouin et V. Mercier (1) montrent que les sels de terres rares, ajoutés *in vitro* au sang, le rendent incoagulable à la dose de 2 grammes par litre; dans un autre travail ils étudient l'action favorisante de ces sels sur la coagulation du lait par la présure.

Voyons maintenant les effets des terres rares sur les microbes.

En 1912, *A. Frouin et Mlle Ledebt*, dans une communication à la Société de biologie, publièrent le résultat de leurs études sur la culture du B. pyocyanique, lorsqu'on remplace la magnésie, nécessaire à la production des pigments, par les sulfates de thorium, cérium, lanthane, néodyme, praséodyme et samarium. Ils trouvèrent que ces sels, à petites doses, ont une action favorisante sur la production de la pyocyanine, et au contraire agissent comme antiseptiques si la dose excède un gramme par litre.

Peu après, *A. Frouin* nous apprit dans une nouvelle note l'impossibilité d'utiliser ces mêmes sulfates, et celui d'yttrium, au lieu de la magnésie, dans les cultures d'aspergillus niger. Puis il publia ses travaux sur la culture du bacillus subtilis en présence du sulfate de lanthane qui en modifie les caractères sans l'entraver.

Le 18 août 1914, *A. Frouin* et *D. Roudsky* (2) communiquent à l'Académie des sciences les résultats de leurs expériences sur l'action bactéricide et antitoxique des sels de lanthane et de thorium sur le vibrion cholérique et sur l'action thérapeutique de ces sels dans le choléra expérimental. En 1917, *Fenestre* et *P. Gérard* (3) publient leurs études sur l'emploi du sulfate de thorium, essayé d'après les indications de A. Frouin, dans le traitement des fièvres typhoïdes à forme intestinale.

En novembre 1914, *M. Simonini* (4), de Vienne, avait, sans mentionner les travaux des savants français, donné connaissance de ses recherches sur les modifications de morphologie et de virulence des microbes cultivés sur des milieux additionnés de terres rares. Par l'action du nitrate de thorium à 2 0/0 sur des émulsions de bacilles cultivés en milieu gélosé, il constata

---

(1) A. Frouin et V. Mercier. Action anticoagulante des sels de terres rares sur le sang in vitro. C. R. Soc. de Biol., t. 74, p. 317. 1913.

(2) A. Frouin et D. Roudsky. Action lactériade et antitoxique des sels de lanthane et de thorium sur le vibrion cholérique. Action thérapeutique de ces sels dans le choléra expérimental. C. R. Ac. des Sc., t. 169, p. 410. 10 août 1914.

(3) Fenestre et P. Gérard. De l'action thérapeutique du sulfate de thorium dans les infections intestinales. Paris Médical, p. 398. 1917.

(4) Simonini. Centr, fur Bakt, t. 74, p. 343. 1914-1915.
Ibid., t. 75, p. 399. 1915.

l'apparition de granulation dans la masse des bacilles et des changements de caractères d'un certain nombre de ces bacilles vis-à-vis de la coloration par le Gram.

Pierre Girard et *René Audubert* (1) attribuent certains effets biologiques du lanthane, par sa présence dans le milieu de culture ou dans une émulsion de microbes, aux décharges provoquées par ses sels des charges négatives dont sont pourvues les parois cellulaires des microbes.

A. Frouin et *A. Moussali* (2), puis *Moussali* (3), dans une thèse de doctorat en Pharmacie, établissent que les sels de lanthane, d'erbium, d'yttrium et de thorium mis en contact pendant une heure avec des émulsions microbiennes virulentes, diminuent la virulence et la toxicité de ces microbes; ils montrent le pouvoir agglutinant de ces sels et leur pouvoir antiseptique.

Il ressort de ces nombreux travaux que l'addition des terres rares aux cultures *favorise le développement à moins de* 1/1000 *et l'arrête à une concentration supérieure.* On voit qu'elles ont entre elles un grand nombre de caractères communs, surtout quand on s'adresse à des métaux d'un même groupe.

---

(1) Pierre Girard et René Audubert. Les charges électriques des microbes et leurs tensions superficielles. C. R. Ac. des Sc., t. 167, p. 351. 1918.

(2) A. Frouin et A. Moussali. Action des sels de terres rares sur les bacilles dysentériques. C. R. Soc. de Biol., t. 82, p. 973. 1919.

(3) A. Moussali. Actions de quelques terres rares sur le bacille pyocyanique et les bacilles de la dysenterie. Thèse Doctorat en Pharmacie, Nancy, 1919.

CHAPITRE IV

ACTION DES SELS DE TERRES RARES SUR LE BACILLE DE KOCH

On voit que l'action des sels de terres rares sur les microbes a été étudiée depuis peu de temps. Il n'en est pas fait mention dans la littérature avant 1912. Depuis cette époque, parallèlement à ses travaux sur l'influence des sels rares sur divers bacilles, A. Frouin étudia leur action sur le bacille de Koch.

En juin 1912, dans une communication à la Société de Biologie, il résuma le résultat de ses premières expériences à ce sujet, en disant: « A la dose de 0,005 0/0 de milieu nutritif, et peut-être à des doses inférieures, ces divers sels favorisent le développement du bacille tuberculeux; à des doses plus élevées, cette action favorisante est beaucoup moins marquée; enfin, à la dose de 0 gr. 10 0/0, les sulfates de néodyme et praséodyme ont empêché tout développement du bacille tuberculeux, montrant ainsi une action antiseptique énergique. » Un peu plus loin, il dit, dans la même communication :« J'ai cherché s'ils (les sels de terres rares) pouvaient remplacer la magnésie dans ce milieu de culture (1), et permettre à eux seuls le développement du bacille tuberculeux. L'expérience a donné un résultat négatif. »

Plus tard, A. Frouin publia ses études sur le B. subtilis en présence de sulfate de lanthane; il chercha si le bacille tuberculeux ne donnerait pas aussi une culture homogène avec le même sel: il ne put y parvenir.

Becquerel étudia l'action des sels d'uranium et de thorium sur le bacille de Koch, et il admet, sans en donner la démonstration, que ces sels se comportent comme beaucoup d'autres non radio-actifs. D'après A. Frouin, les sels d'erbium et d'yttrium, non radio-actifs, sont aussi favorisants, à faibles doses, que les sels de thorium.

---

(1) Le milieu employé avait la composition suivante:

Eau distillée	1.000
Asparagine	5
Lactose	3
Glycérine	40
Citrate de soude	1,5
Phosphate bipotassique	1
Sulfate de magnésie	1

A. Frouin. C. R. Soc. de Biol., t. 72, p. 1034.

Il est à remarquer, en passant, que ces études portent sur les sels de terres rares de groupes divers, tantôt cérique, tantôt yttrique, et que des sulfates de néodyme, praséodyme et samarium n'avaient pas été l'objet de travaux particuliers. Mais tous les métaux appartenant à la même série des terres rares présentent, ainsi que nous l'avons dit, un grand nombre de caractères fondamentaux communs.

Quelques années après sa première note sur les terres rares, A. Frouin en publia une autre dont voici l'essence : Il a observé que l'addition à faibles doses de ces sels au bouillon de pommes de terre activait le développement du bacille tuberculeux d'origine bovine. Le même phénomène existe lorsqu'on substitue au bouillon de pommes de terre un milieu constitué par de l'asparagine comme aliment azoté, de la glycérine et du lactose comme aliments hydrocarbonés.

Calmette, Massol et *Breton* (1) ont constaté dans les cultures renfermant seulement de l'asparagine comme aliment azoté, des variations dans les caractères morphologiques du bacille et dans son aptitude à fixer les colorants. Le plus souvent, les bacilles apparaissent *granuleux, ou réduits à la forme de cocci,* ou *en chaînettes;* ils prennent très fortement la couleur. Les mêmes formes se retrouvent si l'on ajoute des terres rares, excepté si les sulfates employés sont ceux de lanthane et de cérium, on trouve alors des bacilles allongés et quelquefois bifurqués. Cet allongement, accompagné d'amincissement et d'une pâle coloration par le Ziehl, est caractéristique du lanthane et du cérium.

MM. Grenet et *Drouin,* frappés de ces faits, (à eux communiqués oralement par M. Frouin), ayant enfin vérifié sur l'homme l'action des sulfates du groupe cérique sur la formule sanguine, pensèrent à les appliquer à la thérapeutique. L'absence de toxicité des sels de terres rares le permettait sans inconvénient. Ils firent les premières injections l'année dernière, et consignèrent les premiers résultats de leurs essais dans deux plis cachetés déposés le 23 juin 1919 à l'Académie de Sciences (N° 8655 et 8656). Les succès obtenus les encouragèrent; le nombre des malades mis en traitement augmenta de jour en jour. On verra que nos observations les plus anciennes remontent à Avril 1919.

Parallèlement à ces modifications morphologiques, A. Frouin constate des diminutions dans la teneur en matières grasses des bacilles cultivés sur asparagine. C'est peut-être à ce fait de la diminution de la matière grasse du bacille tuberculeux d'origine bovine, cultivé sur l'asparagine, qu'est due l'abaisse-

---

(1) Calmette, Massol et Breton, *Milieux de culture pour bacilles tuberculeux.* Compte Rendu Social de Biologie, t. 67, p. 580. 1909.

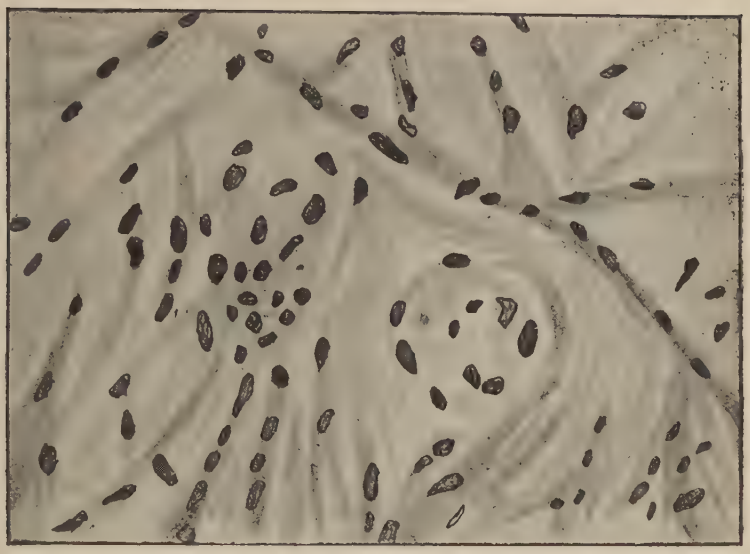

BIOPSIE D'UN NODULE LUPIQUE AVANT LE TRAITEMENT (1/2 schématique)

BIOPSIE D'UN NODULE LUPIQUE APRÈS 3 MOIS DE TRAITEMENT PAR LES INJECTIONS INTRA-VEINEUSES DE SELS DE TERRES RARES (1/2 schématique)

ment de la virulence observé dans ces conditions par MM. Calmette, Massol et Breton, en 1909.

Dans les milieux additionnés de terres rares, A. Frouin observe non seulement une diminution de la teneur en graisses totales, mais des changements dans la composition de ces graisses.

Ces observations appelaient l'expérimentation chez les animaux; on pouvait étudier, soit la virulence des bacilles modifiés par les sels de terre rares, soit l'action thérapeutique de ces substances chez les animaux tuberculeux. Les expériences sont peu nombreuses, mais on a obtenu un résultat encourageant. A Frouin a inoculé 60 cobayes dans le péritoine: 15 sont pris comme témoins; 25 sont injectés avec des sels du groupe cérique; les injections sont faites dans le péritoine deux fois par semaine. Les animaux traités survivent, en moyenne, 63 jours aux témoins. A l'ouverture du péritoine, on trouva une *néo-formation intense de tissu fibreux,* qui traduisait l'exagération du processus de défense. Des adhérences péritonéales généralisées s'étaient produites, unissant les unes aux autres les anses intestinales qui formaient une seule masse.

On retrouve la même néoformation fibreuse dans les dermatoses tuberculeuses, comme le prouvent les examens histologiques de tubercules lupiques, faits après trois mois de traitement intraveineux par les mêmes sulfates.

CHAPITRE V

PHYSIOLOGIE DES SULFATES DE TERRES RARES ET TECHNIQUE DU TRAITEMENT

Albert Frouin et D. Roudsky disent entre autres choses, dans leur communication à l'Académie des Sciences du 18 août 1914: « Nous avons vu que les *sels de lanthane et de thorium,* ingérés, *ne sont pas toxiques* et n'ont aucune action nocive sur les phénomènes digestifs et la nutrition des animaux ». Il en est de même lorsqu'on utilise la voie intra-veineuse, et qu'on emploie les sulfates de néodyme, praséodyme et samarium.

L'action physiologique de sulfates du groupe cérique a été étudiée dernièrement par *M. le docteur Grenet* et son chef de laboratoire, *M. Drouin.* Voici ce qu'ils ont bien voulu nous communiquer à ce sujet.

Les sulfates de samarium, néodyme et praséodyme, employés isolément ou mélangés les uns aux autres dans des proportions variables, peuvent être injectés dans les veines en solution aqueuse à 2 0/0. Nous avons injecté quotidiennement pendant 20 ou 25 jours consécutifs une dose portée progressivement de 2 à 5 ou 6 cm3 de la solution (soit 0,04 à 0,10 ou 0,12 de sulfate métallique). Les injections ne déterminent chez l'homme sain aucune réaction appréciable, aucune élévation de température, et le sujet peut vaquer à ses occupations habituelles.

Cependant, il n'est pas rare, lorsque l'injection est faite dans la matinée, d'observer un peu de fatigue, insuffisante pour troubler la vie journalière de l'individu. Faite le soir, elle est suivie d'un sommeil plus long et plus profond.

L'appétit est notablement accru, et cette exagération a certainement sa part dans l'action générale sur l'organisme et l'augmentation du poids. Celle-ci est de 1 à 2 kilogs après trois semaines d'injections quotidiennes.

Le nombre des hématies augmente dans le sang, mais infiniment moins que celui des *leucocytes.* « Une demi-heure après l'injection, disent MM. Grenet et Drouin, vérifiant sur l'homme les faits expérimentaux de A. Frouin, *ils passent en moyenne de* 6.000 *à* 12.000. Cette leucocytose s'accentue avec la continuation du traitement et atteint souvent, après vingt injections, 50.000 *ou* 60.000 *par mm*3 (95.000 dans un cas), et cela

sans que le sujet présente aucun trouble. Elle ne décroît que lentement après l'arrêt du traitement, et l'on peut trouver encore au bout de quinze jours 12.000 leucocytes par mm3 ». La formule leucocytaire est également modifiée: on constate une *mononucléose considérable,* avec diminution relative du nombre des polynucléaires.

Les albumines du sérum sanguin augmentent, en moyenne de 0,55 0/0. Le caillot de coagulation est un peu plus rétractile.

Ni aussitôt l'injection, ni dans les heures qui suivent, ni pendant toute la durée du traitement, la fréquence du pouls et la tension sanguine ne sont influencées. Il en est de même pour la quantité et la composition des urines, et pour l'appareil pulmonaire.

Nous avons vu injecter sans accidents des doses plus fortes que celles données par MM. Grenet et Drouin: 10 cm3 de la solution à 2 0/0, soit 0 gr. 20, n'ont amené aucun malaise. Mais par contre, des doses plus faibles en solution plus concentrée (à 4 0/0) ont été suivies de céphalée et d'asthénie qui se prolongèrent 24 heures.

Qu'on emploie les sulfates de samarium, de praséodyme, et de néodyme associés, comme nous l'avons fait (1), ou un de ces sels séparément, il est donc indispensable de ne pas recourir à une solution dont la concentration dépasse 2 0/0, pour éviter les accidents mentionnés ci-dessus.

On utilise *la voie intra-veineuse.* Il est bon de choisir une aiguille en nickel de calibre moyen. Une seringue en verre de 2, 3 ou 5 cm3 suffit. Après nettoyage convenable des mains, on demande au patient de mettre son bras à nu jusqu'au biceps, et on place au-dessus du coude un lien de caoutchouc maintenu par une pince. La compression ainsi produite doit être suffisante pour interrompre la circulation veineuse, et cependant assez modérée pour ne point agir sur la circulation artérielle. Le bras étant raidi en extension complète et le poing fermé, on désinfecte le pli du coude à l'éther ou à l'alcool, puis l'opérateur choisit une veine bien dilatée par la stase sanguine. La meilleure n'est pas toujours la plus apparente, mais celle que le doigt reconnaît être bien arrondie et bien fixée; les veines parallèles à l'axe du bras sont plus commodes pour le

---

(1) Il s'agit dans le cas du mélange des sels du groupe cérique d'une solution dénommée Géodyl renfermant 1 p. 100 d'oxydes de terres cériques; c'est-à-dire sensiblement la même quantité d'oxydes que celle contenue dans les solutions de sulfate de samarium, de néodyme, de praséodyme que nous avons employées. Cette préparation n'a été employée que pendant un temps très court, M. Frouin ayant mis à notre disposition, pour nos essais thérapeutiques, les solutions de sulfates de néodyme, de praséodyme et de samarium purs, stérilisées et en ampoules.

médecin. Celui-ci se place devant le pli du coude, et un peu à gauche, de façon que la main du malade se dirige vers son aisselle droite. L'opérateur prend alors la seringue remplie et munie de son aiguille. Il en chasse l'air soigneusement. Il place ensuite son pouce sur la face gauche de la seringue, et trois doigts sur la face droite, de sorte que la main est toute entière au-dessus de l'instrument et qu'aucun doigt ne s'interpose entre lui et le bras du malade. La main gauche, appliquée à la face postérieure du coude, tend la peau, tandis que la main droite dirige l'aiguille parallèlement à la veine et au plan des téguments, et pénètre ceux-ci à quelques millimètres du vaisseau. Dans un second temps, l'aiguille dévie et aborde la veine par sa face latérale, toujours suivant sa direction. A ce moment, le sang remonte dans la seringue; la main gauche desserre la pince qui maintient le lien de caoutchouc, et on dit au malade d'ouvrir le poing et de laisser le bras étendu. On pousse *très lentement* le piston jusqu'au bout, incomplètement si la seringue contient un peu d'air, de peur d'injecter celui-ci dans le courant sanguin. L'aiguille est ensuite retirée de la veine. Ayant placé un tampon d'ouate sur le point de la piqûre, on dit au malade de plier le coude. L'hémostase est presque instantanée.

Il faut prendre garde de bien essuyer l'aiguille avant l'injection, car la moindre trace de la solution dans l'hypoderme produit une brûlure très douloureuse, plus encore que le cyanure ou l'arsénobenzol. C'est dire que la voie sous-cutanée ou intramusculaire est impossible. Mais il est très rare que les veines d'un sujet soient impraticables, même chez des enfants. On en trouve toujours une, si petite soit-elle, au poignet ou au pied.

Les malades n'ont pas besoin d'être à jeun. Ils continuent leur existence habituelle. Les injections sont quotidiennes de préférence. On débute par 2 cm3 de la solution à 2 0/0. Le lendemain, on augmente d'un cm3, et à partir du troisième jour, on injecte 5 cm3, chez un adulte. Chaque série est de quinze à vingt piqûres. Nos premiers essais ont comporté des doses plus faibles et des séries moins longues que nous ne le mentionnons; mais telle est notre ligne de conduite actuellement. La période de repos varie de huit jours à un mois selon l'état de la lésion.

En raison de la néoformation fibreuse qui se produit au niveau des dermatoses tuberculeuses sous l'influence du traitement, nous hâtons volontiers la guérison par quelques séances de scarifications qui égalisent la cicatrice; ceci ne s'adresse ni aux lupus érythémateux, ni aux formes planes du lupus vulgaire.

On verra, dans nos observations, que nous avons adjoint, chez quelques malades, le pansement local aux injections intra-veineuses. Nous avons alors employé la même solution à 2 0/0, celles plus concentrées étant irritantes. Dans ces cas, la part du traitement externe est difficile à délimiter, mais ne modifie guère la marche de la lésion.

OBSERVATIONS

Observation I.

Lupus de la fesse chez une fillette de 12 ans.

Il y a six mois, quelques tubercules apparaissent à la région moyenne de la fesse gauche, et s'étendent lentement. Aucun traitement n'a été essayé. Actuellement, 15 avril, à peu près au centre de la région fessière, placard circiné d'un diamètre de six à sept centinmètres environ, plus large que haut. On distingue nettement une zone centrale blanchâtre, lisse, cicatrice des premiers éléments, et une zone périphérique irrégulièrement circulaire formée de nodules lupiques dont quelques-uns sont ulcérés. L'infection banale surajoutée est très intense, et l'ensemble de la lésion est entouré d'une large auréole rouge. L'infiltration est profonde, les tubercules sont très surélevés. Après désinfection locale à l'eau d'Alibour, mise au traitement interne et local: Etat général médiocre, anorexie.

25 avril 1919.— 8 injections de 9,94. Les nodules ulcérés sont cicatrisés. La zone centrale s'agrandit. La réaction inflammatoire périlupique a disparu. L'état général s'améliore et l'appétit revient. Sur les points les plus infiltrés, on commence l'ignipuncture hebdomadaire.

14 juin. — 43 injections, les 26 premières de 0,04, les 17 dernières de 0,08. Au cours de cette série, six séances d'ignipuncture ont hâté le travail de cicatrisation qui affecte une marche excentrique. Il n'y a plus trace de suppuration. Les tubercules affaissés sont couverts de squames qui se détachent difficilement. L'infiltration est peu marquée.

25 juin. — La malade a engraissé de trois kilogs depuis sa mise en traitement et elle grandit beaucoup.

10 octobre. — Après un long séjour à la campagne, l'état général de l'enfant est excellent. Le processus de guérison a continué: les lésions sont affaissées et desquament toujours, mais moins intensément. Les tissus sont tout à fait souples. Nouvelle série de trois piqûres par semaine.

2 décembre. — La zone centrale s'est largement agrandie aux dépens de la zone périphérique, maintenant plane, étroite, et incomplète, par suite de plusieurs tractus cicatriciels qui la

sectionnent suivant les rayons. De fines squames persistent. Scarifications.

15 janvier 1920. — Toutes les squames sont tombées, sauf en un point. Après cinq séances de scarifications, la cicatrice encore incomplète est blanche et unie.

Observation II.

Mme G..., lupus vulgaire.

Début en 1900 par un tubercule du cornet inférieur. Peu ou pas soigné, le processus morbide a continué son évolution lente mais régulièrement extensive. Un nouvel élément apparut sur la joue gauche, il y a deux ans. Pendant les dix premières années, la malade a eu des séances très espacées de scarifications et de haute fréquence. Aucun traitement depuis 1910.

19 mai 1919. — Destruction de l'aile gauche du nez, à la partie inférieure de la cloison, et de la moitié antérieure de l'aile droite. Les orifices narinaires sont atrésiés, mais permettent encore la respiration sans grande gêne. Au pourtour, des nodules lupiques sont disséminés, profondément enchâssés dans le derme, ramollis, serrés les uns contre les autres, saintants, et couverts de concrétions adhérentes. La pression du doigt y est un peu douloureuse. Le scarificateur pénètre à plusieurs millimètres de profondeur avant de rencontrer un plan résistant.

A la partie postérieure et inférieure de la joue gauche, placard de la dimension d'une pièce de deux francs, uniformément infiltré, mais moins surélevé. Aucun tubercule n'est ulcéré. La surface est violacée, squameuse, sans tendance cicatricielle.

10 juin. — La malade a reçu très irrégulièrement quinze injections. La suppuration périnasale est moindre, les croûtes se reforment encore, mais peu nombreuses et surtout peu épaisses. La douleur à la pression a disparu. L'infiltration a diminué. Le placard jugal desquame abondammennt. Une croûtelle persiste à la partie antéro-inférieure.

25 août. — Depuis les derniers jours de juillet, la malade a reçu vingt injections, après une interruption de six semaines. La lésion, qui était au 21 juillet à peu près dans le même état que le 19 juin, s'est beaucoup modifiée pendant cette nouvelle série. Toutes les croûtes sont tombées, et la suppuration des nodules périnarinaires à cessé. L'infiltration a diminué de moitié, l'exfoliation est intense au niveau des tubercules et autour

d'eux. A la joue, la coloration violacée a pâli; la lésion est maintenant nivelée et commence à cicatriser au centre. Mise au repos.

29 septembre. — 29 nouvelles injections. La desquamation très abondante masque le processus de guérison, surtout marqué à la région nasale. L'infiltration a disparu et les tubercules ne subsistent plus qu'à l'état de petites macules roses. Une fine croûtelle de quelques millimètres persiste sur la lésion jugale.

5 novembre. — Guérison complète du nez, dont la cicatrice est blanche et lisse, continue avec la peau saine. A la joue, la croûtelle se reforme. Les macules rosées sont effacées. Glycérolé d'amidon.

21 novembre. — 10 injections. La croûtelle se détache. Des squames adhérentes la remplacent et cachent un tubercule persistant en voie de résorption. Mise au repos.

20 janvier 1920. — 15 injections de cinq centimètres cubes. La guérison est maintenant très proche. La lésion de la joue s'exfolie encore un peu, par petits lambeaux minces, mais la peau qu'ils couvrent est blanchâtre. On suspend le traitement.

27 janvier. — La guérison est complète.

Observation III.

Jeune fille de 16 ans, lupus de la lèvre supérieure.

Début, il y a un an, par la lèvre supérieure, à droite. A ce moment, la lésion aurait été saillante, mollasse et très vascularisée. Depuis, la malade a eu de la haute fréquence, et peut-être quelques séances de radiothérapie.

27 mai 1919.- A droite, la lèvre supérieure et la peau, sur une hauteur de 3 cm sont envahies par des tubercules non ulcérés, mais très infiltrés et d'aspect verruqueux, groupés en un demi-cercle dont la concavité s'ouvre en bas. Il existe un début de cicatrisation au centre. La lèvre est épaissie et fortement colorée. Des squames fines couvrent la périphérie du placard lupique. La face antérieure de la gencive sous-jacente présente, au-dessus de la canine et de la prémolaire, à droite, une zone rouge, soulevée d'une dizaine de petites saillies comme des têtes d'épingle. Le collet des dents est entouré d'un liseré congestif.

10 juin. — 0,80 en dix injections. L'amélioration est déjà nettement constatable. L'infiltration disparaît et la lèvre a repris un volume sensiblement normal. Les tubercules s'af-

faissent et desquament abondamment, les éléments verruqueux s'applanissent. La tendance à la cicatrisation est plus marquée à la partie inférieure, au centre du demi-cercle formé par les nodules lupiques. A la gencive, la plupart des points rouges ont disparu, sauf ceux situés près du collet des dents, qui garde son liseré alvéolaire.

20 juin. — 1,60 en 20 injections. Le processus de guérison s'accentue. La lèvre supérieure n'est plus congestionnée et ne se distingue en rien de la lèvre inférieure. La desquamation toujours intense met à nu des tubercules affaissés. Aucun d'eux n'est ulcéré. On fait de l'ignipuncture sur les points persistants de la gencive.

27 juin. — 2,10 en 25 injections. Mise au repos.

7 juillet. — L'amélioration a continué pendant la période de repos. Les éléments verruqueux sont plus lents à s'affaisser. Un pont cicatriciel commence à s'établir à la jonction du tiers externe et des deux tiers internes du demi-cercle formé par le groupement lupique.

25 juillet. — 12 injections. La gencive ne présente plus aucun point en activité, mais seulement un peu de congestion au-dessus de la canine supérieure droite. On continue l'ignipuncture. L'amélioration semble plus lente pendant les injections qu'aux périodes de repos.

30 août. — Nouvelle série de 15 injections.

2 octobre. — La gencive est redevenue parfaitement saine, le liseré congestif alvéolaire a disparu. De la lésion cutanée ne subsiste qu'un petit placard de la dimension d'une pièce de un franc. Le point cicatriciel qui débuta en juillet a envahi la zone externe. D'autre part, la partie interne, d'abord couverte de squames abondantes, a apparu sous elles entièrement guérie. Le point persistant correspond donc à la partie moyenne, et au sommet de la lésion; il est couvert d'une fine croûtelle, et peu infiltré.

10 octobre. — Nouvelle série.

2 décembre. — Le point persistant s'efface sous quelques fines squames. Il est parfaitement souple.

5 janvier 1920. — Guérison encore incomplète.

Observation IV.

Mme J..., 40 ans, lupus tuberculeux.

Il y a deux ans, apparition du premier tubercule au niveau de l'espace intersourcilier. Peu de mois après se montre un autre élément à la lèvre supérieure, et récemment un nouveau point lupique débute à l'angle naso-génien droit. Devant l'évolution lente, mais continue, des lésions, la malade se décide à se faire soigner.

27 mai 1919. — L'espace intersourcilier est occupé par un placard lupique arrondi dont les dimensions excèdent celles d'une pièce de deux francs. Les sourcils sont respectés. Les nodules présentent une coloration jaunâtre, l'infiltration est moyenne; les contours de ce placard sont irréguliers et bordés d'une étroite zone rouge violacé.

La moitié droite de la lèvre supérieure est surmontée d'un autre groupement lupique un peu plus petit, affectant la forme d'un cercle incomplet dont la partie manquante est inférieure et correspond à la lèvre. Celle-ci est indemne. Des croûtes recouvrent partiellement les tubercules. A la périphérie de cette lésion, il existe un érythème léger. De l'infection banale est surajoutée à l'infection par le bacille de Koch.

Un troisième placard, grand comme une pièce de un franc, siège à l'angle naso-génien. Il présente l'aspect tuberculo-croûteux, et est entouré de fines squames.

30 mai 1919. — 0,08 en deux injections. L'exfoliation commence.

2 juin. — Les lésions palissent, surtout celle située dans l'espace intersourcilier. Une fine desquamation entoure chaque placard.

16 juin. — Dans l'ensemble, très grosse amélioration, après 1 gr. 22, en 14 injections. L'infiltration est beaucoup moindre; les nodules, principalement à la lèvre supérieure, s'affaissent, et la desquamation augmente de jour en jour. La couleur violacée des contours a fait place à une teinte rosée.

26 juin. — 1,62 en 19 injections. Repos d'une semaine.

2 juillet. — La rétrocession des tubercules a continué pendant l'absence de traitement. A l'espace intersourcilier, l'affaissement est notable, mais plus remarquable encore aux deux autres placards qui sont maintenant presque au même plan que les téguments sains. Toutes les croûtes sont tombées. Aucune tendance à l'ulcération. Pansement avec la solution à 2 p. 100 = 100.

7 juillet. — La guérison s'accélère.

15 août. — Les lésions lupiques sont réduites à des plaques rosées qui s'exfolient, après vingt nouvelles injections terminées aujourd'hui. Repos.

19 septembre. — La guérison est parfaite, et la cicatrice pâle et mince.

5 décembre. — Aucune récidive.

Observation V.

Mme R.., lupus tuberculeux.

Lupus de la face ayant débuté il y a quinze ans au niveau de l'aile du nez. Pendant les huit premières années, les soins se bornèrent à des attouchements antiseptiques. L'évolution, d'abord lente, semble s'accélérer il y a 7 ans. La lésion avait envahi la face dorsale du nez et empiétait à gauche sur la joue, de un centimètre environ. On fit des scarifications pendant deux ans. La guérison était presque complète quand la malade interrompit son traitement pendant quatre années. Depuis octobre 1918, quelques séances de haute fréquence.

5 juin 1919.— Infiltration lupique de tout le nez, avec extension aux sillons narinaires et à la partie adjacente de la joue gauche. Des tubercules d'origine récente ont envahi la moitié interne de la paupière inférieure. Le nez, dans son ensemble est augmenté de volume. Le bord inférieur de la cloison est respecté, et les narines ne présentent qu'une légère atrésie due à l'épaississement des cartilages et du derme au niveau des bords antéro-externes. Malgré la prédominance des tubercules à la périphérie de la lésion, l'infiltration est telle qu'il est difficile de reconnaître des éléments lupiques isolés. Quelques-uns sont en voie d'ulcération, vers la partie inférieure du dos du nez. Les autres sont recouverts de croûtelles sous lesquelles le tégument apparaît rouge, épais, irrégulier.

A la partie centrale de la joue droite, placard arrondi de six centimètres environ de diamètre. Les tubercules sont nets, groupés excentriquement, et ramollis. De l'infection banale surajoutée augmente la suppuration, d'ailleurs peu abondante et concrétée.

Dans l'épaisseur de l'hélix, aux deux oreilles, quelques nodosités, au niveau desquelles la peau est érythémateuse et squameuse.

En bordure du cuir chevelu, dans la région rétro-auriculaire gauche, zone arrondie de 6 centimètres de diamètre, à peine

surélevée et d'un rouge plus pâle au centre, rappelant plutôt le lupus érythémateux.

10 juin. — 4 injections de 0,08. La suppuration diminue, les croûtes sont moins épaisses. Le centre de la région rétro-auriculaire gauche a pâli.

6 juillet. — La malade a reçu 17 injections. L'amélioration est notable : à la joue, aux oreilles, les tubercules sont affaissés, les croûtes ont disparu et fait place à une cicatrice d'un blanc rosé, encore fragile, mais bien nivelée, et se continuant sans démarcation inélégante avec la peau saine. Le placard érythémateux rétro-auriculaire s'est effacé, laissant une peau mince, blanche, sans squames, et tout à fait unie.

Au nez, l'infiltration a considérablement diminué, la teinte rouge des téguments a viré au rose. Les croûtes sont tombées sauf sur un point nettement limité, correspondant à l'os propre du nez, à droite. Cette région présente une ulcération peu profonde, grande comme une pièce de 2 francs, où une croûte épaisse persiste, comme enchâssée dans le derme.

1er octobre. — Les lésions marchent toujours vers la guérison. Partout l'infiltration a disparu, et les cicatrices sont pâles, à peine squameuses aux endroits où l'épaississement dermique était le plus accentué il y a quatre mois. L'ulcération du dos du nez ne se modifie pas et reste bien circonscrite; le diagnostic d'épithélioma est posé. Biopsie.

2 décembre. — Le résultat de la biopsie a confirmé le diagnostic clinique. Le terrain est encore trop mauvais pour permettre une intervention. Radiothérapie.

29 janvier 1920. — Après deux séances, faible amélioration. La malade entre dans le service de M. Jean-Louis Faure, pour l'excision de son épithélioma, la cicatrice étant estimée assez solide.

Observation VI.

Mme M..., lupus vulgaire.

Début en janvier 1918; aucun traitement jusqu'en octobre 1918. A cette époque, la malade est examinée par le docteur Hudelo: elle présentait un lupus végétant du nez, forme molle, qui avait envahi l'extrémité nasale et subissait des poussées congestives à chaque période menstruelle. Examen endonasal du docteur Ruaud: « Lésions nodulaires de la tête des deux cornets inférieurs ». Acide lactique et applications des deux

crayons (zinc et nitrate). Sur les lésions externes, haute fréquence.

9 juin 1919. — Le traitement antérieur n'a amené aucune modification. Les tubercules, nombreux et confluents surtout aux ailes du nez et à l'extrémité, sont disséminés sur tout l'organe et profondément infiltrés. Beaucoup se ramollissent et sont couverts de croûtes. Sous celles-ci, ils apparaissent violacés, fortement hyperémiés. Les autres sont revêtus de fines squames. Le volume du nez est augmenté dans son ensemble, les narines épaisses gênent la respiration nasale, le bord inférieur de la cloison est, dans sa moitié antérieure, congestionné et infiltré par l'extension du processus morbide.

14 juin. — 0,30. Les croûtes sèchent et se détachent. Les lésions sont moins violacées et desquament.

26 juin. — 1,34 en 16 injections. Les croûtes sont en partie tombées et ont fait place à des squames. Les tubercules aberrants de la racine du nez se sont effacés, et à leur siège persistent de très petits nodules intradermiques. Le volume de l'extrémité nasale a diminué, et les orifices narinaires sont plus larges. Mise au repos.

7 juillet. — Aucun traitement depuis le 26 juin. L'amélioration a continué pendant l'interruption des injections. Le volume de la pointe du nez est moindre d'un tiers environ, mais il y persiste des croûtes. La coloration rouge violacée a disparu. Pas de tendance au ramollissement. Reprise du traitement.

26 juillet. — Il y a huit jours, la malade a présenté pendant ses règles, une poussée congestive de ses lésions nasales. L'infiltration semblait vouloir reparaître. Tous ces symptômes se sont amendés rapidement, et l'amélioration se manifeste à nouveau. Il n'a été fait aucune application locale.

30 juillet. — Repos après 16 injections. Le lupus ne s'est modifié que lentement pendant cette dernière série.

1er Octobre. — Durant ces deux mois sans traitement, les lésions ont continué d'évoluer vers la guérison. Le nez a repris son volume normal. Des nodules ayant perdu leur infiltration sont en voie de régression à l'extrémité du nez où siègent encore quelques croûtes. Ceux de la racine ont définitivement disparu.

15 Octobre. — 10 injections. Au moment de ses règles, la malade a présenté une nouvelle poussée congestive qui guérit en quelques jours sans traitement local.

20 Novembre. — Aucun traitement depuis un mois. Néanmoins, la guérison s'est achevée, laissant une cicatrice pâle, fragile, sans bords nets.

Observation VII.

Blanche V., 14 ans et demi. Lupus vulgaire.

Début, il y a six ans, par une nodosité au centre de la joue gauche. L'enfant était à la campagne et n'a jamais été traitée jusqu'en 1918. Elle eut alors quelques séances d'électricité (Haute fréquence?).

6 Août 1919. — La lésion présente les dimensions d'une pièce de cinq francs. Les tubercules, petits et à peine infiltrés, sont disséminés sur le pourtour du placard lupique et non ulcérés. Des zones cicatricielles les séparent et occupent le centre.

19 Août. — 12 injections quotidiennes de 2 centimètres cubes. Les tubercules sèchent et chacun d'eux est entouré d'une fine collerette de squames. L'infiltration est nulle. Aucun élément nouveau n'a apparu depuis le début du traitement. Mise au repos.

14 Septembre.— Après deux semaines sans piqûres, pendant lesquelles le travail de guérison a continué, la malade a reçu 15 injections de 5 centimètres cubes. Chaque tubercule n'est plus représenté que par un point rouge violacé, squameux, à peine surélevé. Aucune suppuration. Mise au repos.

12 Décembre. — 24 injections de 5 centimètres cubes sans interruption. Les squames sont tombées. La cicatrice des tubercules est représentée par un épaississement punctiforme de l'épiderme. Scarifications pour niveler la trace des lésions.

25 Janvier. — La cicatrice est unie.

Observation VIII

Sophie M., 68 ans. Lupus verruqueux.

Début, en juillet 1918, par quelques tubercules non ulcérés siègeant sur le bord libre de la narine gauche. De nouveaux éléments étant apparus en dedans et en avant des premiers, la malade vient consulter en octobre, la même année. C'est M. Hudelo lui-même qui la voit et diagnostique: « Lupus probable, scarifications ». Améliorée légèrement par trois séances, elle cesse de venir jusqu'en mai 1919.

5 Mai 1919. — Examen endonasal fait à l'hôpital Broca par M. Ruaud. « Décoloration de la muqueuse et granulations du cornet inférieur gauche; lésions lupiques tout à fait à leur début. »

16 Mai. — Sur la moitié inférieure du nez, les narines, et le bord inférieur de la cloison, se répartissent une dizaine d'ilots papillomateux rappelant la forme dite tuberculose verruqueuse. Chacun d'eux est formé de nodules confluents, aplatis, non ulcérés, rouges violacés, est serti sur une largeur de quelques millimètres d'une zone érythémateuse. Il n'existe ni squames, ni croûtes à la surface des lésions. L'orifice nasal est légèrement rétréci par les tubercules qui occupent ses bords libres. La malade se plaint d'un prurit discret, surtout quand elle est à la chaleur.

18 Mai. — 0,64 en 4 injections. Le prurit a disparu, ainsi que la bande érythémateuse qui entourait les îlots lupiques. Ceux-ci commencent à s'affaisser. Pas de tendance à la suppuration.

30 Mai. — Examen rhinoscopique de M. Ruaud: « Le cornet inférieur ne porte plus trace de lésions lupiques ». La malade a reçu 2,08, et n'a fait aucun traitement local.

8 Juin. — 2,80. Le processus de guérison est accéléré par quelques séances de scarifications. C'est à peine si les tubercules, si infiltrés il y a quelques mois, dépassent le niveau des téguments sains. Ils sont pâles, un peu plus rosés que la peau environnante. Sur la plupart des ilots lupiques, la cicatrisation est plus avancée au centre, où d'ailleurs elle avait débuté. Depuis les premières injections, le prurit n'a pas reparu.

19 Juin. — 3 grammes. L'amélioration s'accentue. Mise au repos d'une semaine, la malade étant un peu fatiguée par cette première série.

5 Janvier. — Après 6 mois, la malade revient avec quelques nodules en activité au niveau de chaque ilot lupique. Remise au traitement.

2 Février. — 10 injections de 5 centimètres cubes, prises très irrégulièrement. Néanmoins les tubercules s'affaissent et desquament. Scarifications à reprendre.

Observation IX.

Louis L., 18 ans. Tuberculose verruqueuse.

Début, il y a six mois, par quelques tubercules du dos de la main droite. La lésion s'est étendue régulièrement par toute

sa périphérie, et depuis deux mois elle suppure. Après désinfection au Néol pendant 48 heures, on distingue:

14 avril 1919. — Sur les deux tiers externes de la face dorsale de la main droite, s'étendant du poignet jusqu'aux espaces interdigitaux, placard ovoïde de tuberculose verruqueuse à grand axe parallèle à l'axe de la main. Le centre est occupé par une zone de tubercules confluents suppurés formant une ulcération allongée qui se couvre de croûtes sous lesquelles s'accumule le pus. A ce niveau, la pression la plus légère est douloureuse. Plus excentriquement, la lésion affecte une couleur violacée et présente un cercle de petites pustules dont l'ensemble repose sur une base infiltrée. Le jeune malade a, en outre, des troubles acro-asphyxiques et une engelure de la face dorsale du médius gauche, première phalange.

Traitement antérieur: il y a trois mois, une seule séance de radiothérapie ayant déterminé un début de radiodermite.

Pansements à la solution à 4/100 et injections de 0,04.

29 Avril. — 12 injections. L'ulcération s'est comblée en profondeur et est entièrement cicatrisée dans ses trois quarts supérieurs. Il subsiste, au quatrième espace intermétacarpien, près de l'articulation métacarpo-phalangienne, un point qui suppure encore un peu. Examen du pus à ce niveau: Bacilles de Koch = O. Le malade se plaint de quelques démangeaisons à cet endroit : dédoubler le pansement (à 2/100 au lieu de 4/100).

15 Mai. — La cicatrisation est complète, et l'infiltration nulle. Quelques séances de scarifications pour niveler la cicatrice. Le malade reprend son métier de mécanicien.

16 Juin. — 3 séances ont suffi pour rendre la cicatrice égale et élégante.

Observation X.

Enfant de 11 ans. Tuberculose verruqueuse.

Il y a un an, début à la face palmaire du poignet. D'autres éléments apparurent à la face dorsale, puis à la face interne du genou gauche.

26 mai 1919.—Autour du poignet droit, et formant un bracelet incomplet ouvert sur le bord cubital, bourrelet de tubercules verruqueux confluents un peu sclérosés, dont la hauteur est à 1 à 2 centimètres sur la face postérieure, de 3 à 4 sur la face antérieure. L'infiltration est profonde. Au-dessus la peau est blanchâtre comme une cicatrice.

OBSERVATION N° 10. — TUBERCULOSE VERRUQUEUSE DU POIGNET ET DU GENOU DROITS. PHOTOGRAPHIE AVANT LE TRAITEMENT

OBSERVATION N° 10. — PHOTOGRAPHIE APRÈS LE TRAITEMENT, LE 12 OCTOBRE 1919

Sur l'épicondyle, du même côté, petit placard d'apparition récente, de la dimension d'une pièce de deux francs, avec début de cicatrisation centrale et réaction érythémateuse à la périphérie. La lésion est épaisse, le derme profondément infiltré, et des craquelures superficielles sillonnent le placard verruqueux.

Le genou droit présente un bourrelet serpigineux assez régulier, dont la convexité correspond au plateau tibial et dont les deux extrémités se dirigent: l'une en arrière et fortement en haut, l'autre horizontalement en arrière; celle-ci est étroite, large de 1 centimètre environ, puis, après une section par une bande de téguments sains, s'élargit vers la face postérieure et s'arrête au seuil du creux poplité où elle s'étale sur une hauteur de 3 centimètres. La constitution de cette lésion est semblable à celle du bracelet du poignet.

26 Mai. — Pansements et injections.

12 Juin. — Les pansements ont été très irréguliers, moins cependant pour ceux du poignet. Là, l'infiltration est beaucoup moindre que partout ailleurs. Pas de desquamation.

6 Juillet. — 31 injections de 0,08, le travail d'affaissement se poursuit, et la lésion du coude commence à cicatriser du centre vers la périphérie. A la face antérieure du poignet, deux bandes en voie de guérison sectionnent le bracelet de tuberculose verruqueuse et isolent un ilot encore en activité.

1er Septembre. — L'enfant est indocile et vient très irrégulièrement. Son pansement, vite souillé, est rarement fait. Les lésions sont de moitié moins élevées, l'évolution favorable ayant continué pendant ces deux derniers mois.

12 Octobre. — Après 60 injections prises irrégulièrement, sans période de repos, et 5 séances de scarifications, les lésions sont planes et aux trois quarts disparues.

Au poignet, le bracelet verruqueux est en voie d'effacement, surtout à la face dorsale. Le coude est guéri. Au genou persistent quelques ilots qui disparaissent plus lentement, à cause de l'énorme infiltration primitive. Le malade est mis en pension, et n'est pas revenu depuis.

Observation XI.

Jeune homme de 16 ans. Tuberculose verruqueuse.

Début mal connu. Le jeune malade a eu des engelures tout l'hiver, et depuis avril dernier celles-ci ont guéri, laissant une ulcération persistante à la malléole interne, à gauche. Aucun traitement antérieur.

18 Juin 1919. — Actuellement, au-dessus de la malléole tibiale gauche, on distingue une ulcération infractueuse assez profonde, de la dimension d'une pièce de un franc. Les contours irréguliers de cette ulcération sont eux-mêmes le siège de nombreuses pustules reposant sur une base infiltrée. Une large auréole érythémateuse s'étendant à plusieurs centimètres alentour serait, aux dires du malade, la conséquence de nombreux pansements humides. Traitement interne et local.

26 juin. — 0 gr. 36. Très grande amélioration. L'ulcération est entièrement comblée. Il persiste à son niveau des croûtelles brunâtres. La zone érythémateuse a disparu. L'ensemble de la lésion est plus propre, plus sec, et s'affaisse rapidement.

5 juillet. — 0 gr. 86 en 10 injections. L'ulcération centrale est cicatrisée, les pustules qui l'entouraient ne sont plus représentées que par une surélévation et un épaississement de la peau qui est violacée à ce niveau.

15 juillet. — Après 8 jours de repos suivis de 2 nouvelles injections, il ne reste plus trace de la lésion dont le processus de guérison a continué. La cicatrice est blanche au centre, jaune violacée à la périphérie, encore fragile, mais elle se continue sans démarcation avec la peau saine.

Observation XII.

Mme J..., lupus érythémateux, forme centrifuge.

Début, il y a deux mois, par une plaque érythémateuse sur le dos du nez. Depuis les lésions se sont étendues rapidement et symétriquement aux joues et au front.

29 Octobre 1919. — Tout le nez, depuis sa racine jusqu'à son extrémité, y compris les narines, ainsi que les deux tiers supérieurs et internes des joues, sont envahis par un érythème peu infiltré, plus foncé à la périphérie de la lésion. Celle-ci est légèrement surélevée, surtout au niveau de ses bords. Il n'existe aucune squame, mais des croûtelles séborréiques au centre des placards jugaux.

Quatre éléments de 1 centimètre de diamètre sont disséminés sur le front, l'un d'eux est en bordure du cuir chevelu, encore indemne. Ces plaques, d'apparition toute récente, sont très superficielles et annulaires. Quelques squames très minces adhèrent à leur périphérie. L'état général est médiocre. Anorexie. Poids: 82 kilogs.

26 Novembre. — 17 injections de 5 centimètres cubes. Dès les premières piqûres, l'érythème a pâli, et les croûtelles

des joues ont commencé à se détacher. Actuellement elles sont tombées, remplacées par des squames épaisses et grasses. L'infiltration a disparu et les bords de la lésion principale sont maintenant au même niveau que la peau saine avoisinante. Les éléments aberrants du front ont continué leur cicatrisation centrale, et sont réduits à un cercle rosé qui s'exfolie abondamment. Les lésions ont cessé de s'étendre aussitôt le début du traitement; aucun nouveau point lupique ne s'est montré depuis. L'appétit revient. Poids: 83 kil. 200.

27 Décembre. — Après quinze jours de repos, une nouvelle série a été commencé. Aujourd'hui, sixième injection. Il est actuellement évident que l'érythème est arrêté dans sa marche centrifuge. Le centre des lésions jugales est occupé par une cicatrice blanche, fine et souple; un pont de même nature les réunit. Les bords sont rosés, encore squameux. Au front persistent simplement des cercles de fine desquamation, sans aucune trace du lupus: la peau nouvellement formée est semblable à la peau saine.

14 Janvier 1920. — 17 injections de suite. Le processus de guérison s'accentue. Le front ne porte aucune cicatrice. Les lésions du nez et des joues sont réduites à un liseré coloré qui s'exfolie.

3 Février. — La guérison est complète.

Observation XIII.

Augustine C. Lupus érythémateux, forme centrifuge.

Début, il y a plus d'un an, par une rougeur prurigineuse du dos du nez, ayant donné à la malade l'impression d'une engelure. Depuis, de nouveaux placards ont apparu aux régions malaires des deux côtés. Le prurit, d'ailleurs, a cessé il y a six mois. La malade a reçu depuis ce temps de la haute fréquence sans résultats thérapeutiques. Malgré ce traitement, une nouvelle lésion commence à évoluer en avant de l'angle du maxillaire inférieur, à droite.

5 Mai 1919. — Toute l'étendue du nez, depuis la racine jusqu'à l'extrémité, est envahie par un érythème qui s'étend également aux narines. Le centre de cette lésion est à peine rosé, non infiltré, sensiblement pareil aux téguments sains. La zone circulaire périphérique est, au contraire, parsemée de points congestifs minuscules et de fins réseaux vasculaires; elle est un peu surélevée et, en partie, couverte de squames blanches très fines qu'on arrache difficilement.

Une plaque, dont les dimensions excèdent celles d'une pièce de cinq francs, occupe les régions préauriculaire et malaire droites, et tend à envahir le cuir chevelu. La lésion est moins nettement limitée que celle du nez, plus superficielle aussi. Elle aurait pris beaucoup d'extension depuis deux mois. Au centre, tendance à la cicatrisation limitée à la surface d'une pièce de cinquante centimes.

Au-dessus et en avant de l'angle droit du maxillaire inférieur, et parallèlement au bord inférieur de celui-ci, petit élément allongé purement érythémateux sur le terrain œdématisé, sans cicatrisation médiane; quelques squames très minces adhèrent au pourtour. Trois placards aberrants, arrondis, de 2 à 3 centimètres de diamètre, sont disséminés sur la joue gauche; ils sont d'apparition récente et à peine infiltrés.

A gauche, en avant de la branche montante du maxillaire inférieur, on remarque plusieurs cicatrices, reliquat de lésions anciennes.

9 Mai. — 0 gr. 20. L'érythème pâlit, les squames sont plus nombreuses.

13 Mai. — L'érythème est maintenant rosé. L'infiltration diminue, et les lésions se continuent avec la peau saine sans démarcation nette. Au nez et à la région préauriculaire droite, les squames, d'abord plus nombreuses, sont tombées, montrant clairement l'augmentation d'étendue de la zone centrale cicatricielle aux dépens de la zone périphérique encore en activité, mais chaque jour plus étroite. Aucun élément nouveau n'a apparu depuis le début du traitement. La marche extensive du lupus est arrêtée.

20 Mai. — 1 gr. 16. L'amélioration est rapide. Les placards aberrants de la joue gauche, et celui de l'angle droit du maxillaire inférieur subissent maintenant le processus de guérison qui débuta par le nez. Ils desquament encore, tandis que les autres, de plus en plus pâles, sont près de se confondre avec les téguments indemnes qui les entourent.

23 Mai. — La cicatrisation centrifuge a complètement effacé les lésions nasale et préauriculaire presque sans en laisser de trace. Les autres subsistent, très pâles, un peu farineuses, réduites à un anneau superficiel, tout à fait souple.

31 novembre. — 2 gr. 28 sans interruption. La guérison est complète. La peau est blanchâtre au niveau des anciens placards lupiques. Elle se continue sans limite nette avec les téguments environnants.

Observation XIV.

Mme Berthe Q..., 45 ans. Lupus érythémateux.

Début, il y a un mois, par une rougeur siègeant à la partie moyenne du dos du nez. Aucun traitement.

26 Mai 1919. — Au niveau des os propres du nez, petit placard de la dimension d'une pièce de un franc, rose pâle au centre, plus coloré aux bords, sans squame, presque sans infiltration. La malade se plaint de prurit léger, accru pendant la période menstruelle. Pas d'autre lésion. La patiente a, chaque hiver, des engelures aux mains et aux pieds.

28 Mai. — 9 gr. 40. La plaque lupique commence à desquamer, surtout au centre. Le prurit persiste.

31 Mai. — 0 gr. 72. Céphalée due à l'excès de concentration de la solution. Remise à 0,08, dilué.

2 Juin. — 0 gr. 80. La desquamation continue, fine et violacée. La lésion se pigmente et prend une coloration brunâtre qui s'étend aux téguments sains. Le prurit a disparu.

19 Juin. — 1 gr. 92, en 19 injections. La desquamation a cessé. Le travail de cicatrisation est achevé. La peau nouvellement formée est plus pigmentée, comme hâlée.

27 Juin. — La cicatrice se décolore peu à peu. Elle reste néanmoins plus foncée que les téguments environnants.

7 Juillet. — La pigmentation a disparu, sauf en un point difficilement perceptible, près de la racine du nez. A la place du lupus, la peau est plus fine, mais se continue insensiblement avec la peau saine.

Observation XV.

Mme F., concierge. Lupus érythémateux.

Début, il y a quinze ans, par une plaque siègeant à la joue droite. Depuis, alternatives de traitements, d'ailleurs variés, et de repos prolongés. La malade aurait eu des scarifications et de la haute fréquence à l'Hôpital Saint-Louis.

22 Juin 1919. — Venue à l'Hôpital Broca, il y a six mois, à cause de nouveaux éléments apparus sur la joue gauche et le nez, on lui fait depuis de la haute fréquence. Actuellement, la région malaire est occupée par un placard ovoïde à contours irréguliers, long de 6 centimètres et haut de 4. La couleur en est rouge foncé. Les bords surélevés sont couverts

de squames épaisses et de fines croûtelles. L'infiltration est profonde. Le centre, peu différencié, est à peine plus pâle que la périphérie. La malade accuse quelques picotements.

Au nez, petit placard érythémateux de l'aile droite, avec extension vers l'angle interne de l'œil droit, et vers la racine du nez. La grandeur de cet élément est à peu près celle d'une pièce de deux francs. L'épaississement de la peau est assez marqué, mais moindre qu'à la région malaire.

La joue droite présente une vaste cicatrice, déjà ancienne, due aux traitements antérieurs sur la lésion initiale. La peau y est pâle, atrophiée, déprimée. Aucun point lupique n'est en évolution à ce niveau.

28 Juin. — 0 gr. 50. Le placard malaire commence à pâlir; l'infiltration y est moindre. Au nez, des squames fines adhérentes se sont formées et deviennent de plus en plus nombreuses.

7 juillet. — 1 gr. 50. L'amélioration est manifeste. Les squames tombent et se reforment rapidement. Sous elles, l'infiltration disparaît et la coloration rouge s'atténue. La cicatrice centrifuge s'organise, plus nette au nez qu'à la région malaire. Depuis huit jours, les picotements ont cessé. On continue la haute fréquence. Repos: 10 jours.

25 Juillet. — 1 gr. 50. 10 injections. Le placard malaire est maintenant aplani. De fines squames sont disséminées sur ses bords. La lésion du nez affecte une forme annulaire; au centre la peau nouvellement formée est pâle et lisse.

1er Septembre. — Nouvelle série de 13 injections. A la place des lésions subsistent encore deux cercles rosés où adhèrent quelques squames.

1er Octobre. — La malade a continué la haute fréquence pendant le traitement interne. Les séances, durant ce temps, ne lui ont plus produit de réaction locale. Sauf en deux points, en haut et en arrière du placard malaire, où les squames persistent sur une tache pâle, le lupus a fait place à une cicatrice blanchâtre, sans bords nets, presque invisible au nez.

20 Octobre. — Une série de 12 injections. La guérison est complète.

Observation XVI.

A. Aline, brodeuse, 24 ans. Lupus érythémateux.

Il y a dixjours, apparition d'une tache rosée sur le dos du nez. Depuis, la couleur a foncé et l'érythème s'est agrandi.

12 Janvier 1920. — La moitié inférieure du dos du nez est occupée par une plaque érythémateuse superficielle, arrondie, du diamètre d'une pièce de deux francs. Le centre est plus pâle. Le bord, non infiltré, ne porte aucune squame.

19 Janvier. — 5 injections de 5 centimètres cubes. Après avoir desquamé, la lésion commence à pâlir, surtout au centre.

3 Février. — 15 injections depuis le 12 janvier. Le lupus érythémateux est complètement guéri, sans cicatrice. Aucune squame ne se forme depuis plusieurs jours.

Observation XVII.

M. M., 59 ans. Lupus érythémateux.

Début, il y a 27 ans, par une plaque érythémateuse intersourcilière. Depuis, des périodes d'extension, et d'autres d'état stationnaire, se sont succédées. Les lésions avaient ainsi envahi toute la face. La neige carbonique et la haute fréquence les ont cicatrisées.

18 Juin. — Le cuir chevelu seul présente des zones en activité. Le vertex est le siège d'une large alopécie dont les bords dessinent une couronne érythémateuse et s'arrêtent en avant au ras du front. Ce cercle, large en avant de 3 ou 4 centimètres, est réduit en arrière et à droite à une bande étroite d'un centimètre au plus. La desquamation est abondante, furfuracée. Ces lésions du cuir chevelu datent de trois ans. Traitement interne associé à la haute fréquence. 0 gr. 08 par injection quotidienne.

1er Juillet. — L'amélioration est déjà très visible. L'érythème pâlit et se couvre de squames épaisses.

15 Juillet. — Repos.

1er Octobre. — Le processus de guérison a continué pendant toute la période de repos. La lésion a cessé de s'étendre depuis la première injection. Elle a perdu sa teinte rose violacée, et est actuellement uniformément blanchâtre. La desquamation continue, mais moins intense, et à plus grands lambeaux. Les séances de haute fréquence ne provoquent aucune réaction locale.

18 Octobre. — 15 injections. Les squames sont peu nombreuses et se détachent facilement. La cicatrisation est complète en arrière, plus lente en avant et à gauche, où le cercle érythémateux était large de 4 centimètres avant le traitement.

15 Novembre. — La guérison est complète. Les squames sont tombées. La peau nouvellement formée est blanche, unie, analogue aux résultats obtenus par la méthode de Finsen.

15 Janvier 1920. — Revu. La guérison persiste, pas de récidive.

Observation XVIII.

P. Gaston, 30 ans. Acnitis.

Le malade a été hospitalisé le 27 février 1919 pour des folliculites de la barbe. L'infection disparue, il persiste des modules arrondis, et de nouveaux se produisent sur le visage, hors des régions pilaires. Envoyé à M. le docteur Hudelo, celui-ci hésite entre le diagnostic de syphilides et de tuberculides. On met alors le malade au traitement arsenico-mercuriel qui ne donne pas de résultat. M. Hudelo conclue à des tuberculides à type acnitis de Barthélemy. Tuberculine intradermique sans résultat: pas de réaction locale.

15 Mai 1919. — La face du malade est parsemée de nodules dont la dimension varie depuis une lentille jusqu'à un gros pois. Ils sont confluents à la région sous-narinaire et mentonnière, où l'infiltration est en nappe; au contraire clairsemés au front, aux joues et aux tempes. Un quart environ des nodules est en suppuration. De nouveaux éléments apparaissent chaque semaine, en bordure du cuir chevelu, dans les sourcils et même sur les paupières.

28 Mai. — Le malade a reçu 10 injections. La suppuration a disparu. Quelques nodules apparus dernièrement avortent. Les anciens commencent à s'affaisser. Le malade accuse une sensation de fourmillement dans toute la face, au niveau des lésions.

13 Juin. — 12 nouvelles injections, combinées aux scarifications hebdomadaires, suivies de pansements à la solution à 2/100. Aucun élément nouveau ne s'est formé. Les modules s'applanissent, mais restent encore profondément enchassés dans le derme, surtout au menton.

18 Juin. — Après deux séances de scarifications, le travail d'affaissement a été très rapide. La plupart des tuberculides sont au même niveau que les téguments sains environnants. Celles dont la guérison est plus lente siègent sous la lèvre inférieure, où elles formaient primitivement un placard confluent très profondément infiltré. Au front, aux joues, à la

région parotidienne, persiste seule une induration nodulaire sous-cutanée. Une dizaine d'éléments disparus ont laissé une fine cicatrice ponctuée, à peine déprimée, rappelant celles que laissent parfois les vésicules de la varicelle.

23 Août. — Les scarifications bi-mensuelles ont suffi pour faire disparaître entièrement presque tous les nodules, sans, pour ainsi dire, laisser de trace. Sur ceux du menton, plus résistants, on poursuit les scarifications chaque quinzaine. Deux éléments rétro-auriculaires gauches, sur lesquels aucun traitement local n'a été fait, sont néanmoins affaissés et réduits à de petites nodosités qui roulent sous le doigt.

20 Octobre. — Le malade est complètement guéri.

Observation XIX.

E. Marie-Louise, 17 ans. Engelures.

La jeune malade aurait eu une adénite tuberculeuse suppurée il y a deux ans. Depuis trois hivers, elle souffre d'engelures chaque année. En janvier 1919, on essaya la tuberculine intra-dermique. 3 injections ne donnèrent pas de résultat. Les engelures datent de 15 jours.

12 Novembre 1919. — Main droite:

Index: au niveau de la première phalange, érythème avec ulcération centrale et phlyctène.

Médius: mêmes lésions à la face dorsale de la deuxième phalange.

Erythème et gonflement sans fissure aux autres doigts et au bord cubital de la main.

Main gauche: Index; ulcération croûteuse avec auréole érythémateuse siégeant à la première phahlange, face dorsale.

Eryhtème simple de la dernière phalange des autres doigts. Les pouces sont intacts.

27 Novembre. — 13 injections de 5 centimètres cubes. Les crevasses sont cicatrisées. L'érythème subsiste encore à l'extrémité du médius droit et de l'auriculaire gauche. Repos.

15 Décembre. — Pas de traitement depuis 15 jours, la guérison est complète.

25 Janvier 1920. — La guérison persiste.

Observation XX.

La malade a des engelures chaque hiver. Le métier de beurrière qu'elle exerce depuis peu a augmenté les lésions cette année. Début il y a 15 jours.

12 novembre 1919. — Troubles circulatoires des extrémités.

Main gauche: gonflement et érythème surtout marqués à l'annulaire et à l'auriculaire. Celui-ci présente une crevasse sur la face dorsale et le bord interne de la première phalange.

Au médius: petite fissure au niveau de l'articulation phalango-phalanginienne et parallèlement à celle-ci.

Le pouce est indemne.

Main droite: érythème généralisé à tous les doigts.

3 crevasses: l'une entre l'extrémité digitale des deux derniers métacarpiens; la deuxième, à la face postérieure de la première phalange de l'auriculaire; la troisième, au niveau de l'articulation de la deuxième phalange du médius avec la troisième.

Pied gauche: érythème violacé de la région achilléenne. Large ulcération à la face postéro-externe du talon.

Pied droit: symétriquement, vaste zone érythémateuse simple.

Erythème de l'extrémité nasale.

19 décembre. — 20 injections de 5 cm3. L'érythème et le gonflement ont complètement disparu aux extrémités et au nez. Les crevasses sont presque fermées. Celle du pied gauche est plus lente à cicatriser.

10 janvier 1920. — La malade n'est pas revenue depuis un mois. Les ulcérations sont guéries depuis 15 jours. Une croûte persiste sur la fissure la plus profonde, celle de l'annulaire droit.

25 janvier. — Guérison parfaite.

OBSERVATION N° 20. — ENGELURES ULCÉRÉES. PHOTOGRAPHIE AVANT LE TRAITEMENT

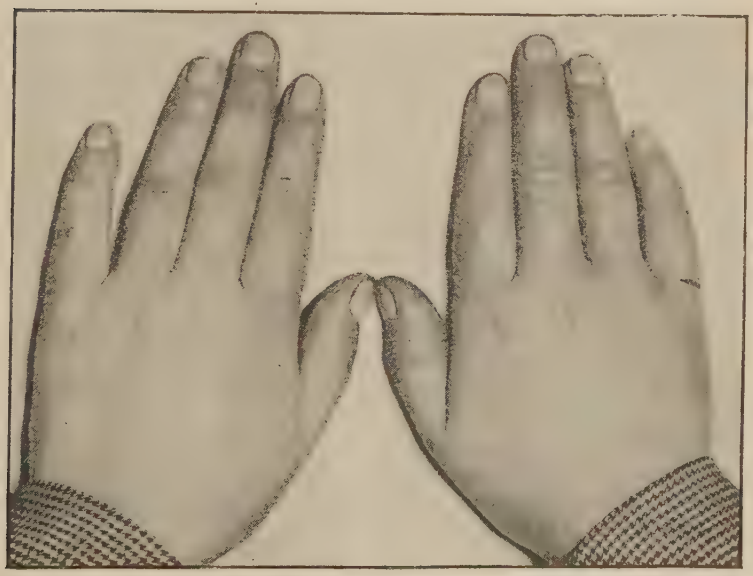

OBSERVATION N° 20. — PHOTOGRAPHIE LE 20 DÉCEMBRE, APRÈS TRAITEMENT

CHAPITRE VI

ÉTUDE DES OBSERVATIONS

L'étude d'ensemble de ces observations nous montre d'abord qu'elles présentent toutes un certain nombre de traits communs, quelle que soit la variété de tuberculose cutanée à laquelle le traitement s'adresse.

1° *L'amélioration débute précocement.* Dès les premières injections, les tubercules ramollis sèchent et les croûtes tombent, si c'est un lupus vulgaire; la rougeur s'atténue, si c'est un lupus érythémateux. La cessation de la suppuration marque la première étape vers la guérison. Cependant, dans notre observation n° 9, quelques gouttes de pus s'écoulaient encore après la 12e injection, elles disparurent dès que la solution pour le pansement local fut dédoublée et ramenée à 2 0/0.

2° *La cicatrisation commence par une desquamation abondante,* le plus souvent adhérente. Les tubercules affaissés sont masqués par des squames plus ou moins épaisses, qui les entourent parfois d'une collerette. L'exfoliation des érythèmes est plus intense encore, et empiète sur la peau saine environnante. Les formes verruqueuses desquament peu. Quant aux engelures, leur classification dans les tuberculides est très discutée, et leur aspect tout différent. Dans les deux cas publiés ici, il n'y a pas eu d'exfoliation.

3° *La cicatrisation est centrifuge,* ce qui concorde avec la tendance des lésions abandonnées à elles-mêmes. Dans toutes les formes annulaires, la zone centrale s'agrandit aux dépens de la zone périphérique; on suit aisément ce processus dans le lupus érythémateux. Des ponts fibreux coupent parfois le cercle formé par la dermatose encore en activité.

4° *La néoformation fibreuse est d'autant plus marquée que la lésion était plus surélevée primitivement.* C'est dire que, dans la tuberculose verruqueuse, elle atteint son maximum et exige l'association des scarifications quadrillées vers la fin du traitement. Quelques séances sont souvent nécessaires pour le lupus vulgaire également; mais leur nombre est très limité, quatre ou cinq suffisent. L'ignipuncture est au contraire peu indiquée à ce moment.

5° *Le processus de guérison continue pendant les périodes de repos.* Parfois même il s'accélère. C'est pourquoi il n'y a pas d'inconvénient à laisser certains malades sans traitement

durant plusieurs semaines, à condition de les surveiller et de reprendre dès que l'état devient stationnaire. Dans notre observation n° 1, l'enfant resta loin de nous pendant trois mois, et cependant revint très améliorée. Au contraire, dans l'observation n° 2, la malade, irrégulière, se retrouva, après six semaines d'interruption, au même point qu'à la cessation des injections; l'amélioration s'était d'abord poursuivie, puis avait rétrogradé.

D'autre part, chaque forme de tuberculose cutanée évolue suivant un mode spécial.

Le lupus vulgaire perd d'abord une partie de son infiltration; il pâlit et les croûtes se détachent. Les tubercules ulcérés cicatrisent les premiers. La desquamation apparaît ou augmente, elle est d'un excellent pronostic. La lésion est nivelée bien avant d'être guérie. Enfin, la cicatrice apparaît dans un délai de 4 à 9 mois. Lorsque la néoformation fibreuse est peu marquée, c'est-à-dire, lorsque le lupus était primitivement peu infiltré, il subsiste une peau blanche, fine et lisse, dont la limite avec les téguments sains est indécise, sans démarcation nette produite par une différence de niveau. Dans l'observation n° 5, *la cicatrice fut jugée assez épaisse pour permettre l'excision d'un épithélioma à son début.*

La tuberculose verruqueuse cesse de suppurer pendant la première série d'injections. L'infiltration disparaît plus lentement, et fait place à du tissu fibreux. Quelques séances de scarifications sont indispensables pour égaliser la cicatrice, et la rendre esthétique. Parmi nos trois malades, deux ont guéri en un mois et un mois et demi, le troisième en six.

Le lupus érythémateux perd sa teinte rouge vif dès les premières injections. Les formes centrifuges cessent de s'accroître. La lésion se couvre de squames à lambeaux variables, mais toujours assez adhérents; elles débordent la lésion et ne cessent de se renouveler jusqu'à ce que la cicatrisation centrifuge ait envahi la zone morbide qu'elles masquent. Si l'on continue la haute fréquence pendant le traitement interne, les séances ne sont suivies d'*aucune réaction locale.* Dans les cas observés, la cicatrisation complète a demandé un à trois mois pour les érythèmes centrifuges, un à cinq mois pour les érythèmes fixes. Elle est d'autant plus rapide et plus élégante, que l'infiltration était moindre. Sur une lésion prise au début, le lupus ne laisse aucune trace.

Nous n'avons qu'une seule observation d'*acnitis,* et ne pouvons en tirer de conclusions. Il est à remarquer seulement que nous avons dû adjoindre les scarifications au traitement interne. La guérison parfaite fut obtenue en trois mois.

Quant à nos observations d'*engelures*, nous avons tenu à les ajouter aux autres à cause de la beauté des résultats obtenus. Faisons observer en passant que la dernière n'a jamais cessé son métier de beurrière, par conséquent de tremper fréquemment les mains dans l'eau, et de les exposer à l'air toute la matinée. Pour nos deux malades, la guérison complète survint en janvier, c'est-à-dire en plein hiver, encore que celui-ci n'ait pas été rigoureux.

Toutes nos observations n'ont pas une valeur égale. Dans un certain nombre d'entre elles, le traitement interne a été allié à l'ignipuncture ou à la haute fréquence; les scarifications n'ont jamais été pratiquées avant les dernières semaines, et simplement dans un but esthétique. Rappelons que la haute fréquence, associée aux injections intraveineuses, ne produisait plus de réaction locale.

Il est certain que la guérison de nos malades est encore trop récente, et il faudrait attendre plusieurs années pour affirmer que leurs lésions ne récidiveront pas.

Nous n'avons pas expérimenté le traitement sur toutes les dermatoses tuberculeuses, mais seulement sur celles que le hasard des consultations a conduit à l'hôpital Broca pendant notre étude. Malgré l'espoir que nous donnent les résultats constatés, nous ne pouvons affirmer que les sels de terres rares agiraient sur toutes les formes de tuberculoses cutanées, mais c'est probable. Il est possible qu'ils se heurtent exceptionnellement à des résistances particulières, analogues à l'arséno-résistance de certains individus.

Le traitement, tel que nous le pratiquons actuellement, présente les inconvénients suivants :

1° Nécessité pour le médecin de savoir faire les injections intraveineuses; certains praticiens, plus nombreux qu'on ne pense, sont arrêtés par leur ignorance en cette matière; d'autres ne se risquent qu'en présence de veines énormes. Cet important obstacle au traitement se rencontre surtout à la campagne, là où les installations électriques et radiothérapiques font justement défaut. Ajoutons que cet obstacle disparaîtra bientôt, maintenant que la voie intraveineuse est si couramment empruntée.

2° Dépense du malade pour rétribuer le médecin, qui exige pour chaque injection un prix supérieur à celui d'une injection hypodermique ou intramusculaire. Ces frais n'existent pas pour les indigents; ils seraient même épargnés à beaucoup de malades dont les ressources sont modiques, si les dispensaires anti-tuberculeux étendaient leur champ d'action jusqu'à la tuberculose de la peau. Le coût, d'ailleurs, n'est pas plus élevé

que celui du traitement antisyphilitique, une série de sulfates de terres rares ne se payant pas plus cher qu'une série de cyanure. La dépense ne dure pas longtemps, car la guérison d'un lupus apparaît dans un délai maximum de neuf mois, tandis que celle, problématique, de la syphilis exige plusieurs années.

3° Obligation, pour le malade, de se déranger chaque jour pendant deux ou trois semaines; mais les syphilitiques viennent sans difficulté chercher leur injection quotidienne. D'ailleurs, la méthode de Finsen, la haute fréquence, ont le même inconvénient, et sont pourtant acceptées par les tuberculeux.

A ces objections qu'on nous fera peut-être, nous pouvons répondre par les avantages suivants:

1° *La guérison n'a jamais tardé* plus de neuf mois; elle survint chez certains en un mois, et elle a toujours été plus rapide que par n'importe quel procédé, sauf, peut-être celui de l'air chaud à 800° (procédé inélégant et douloureux, qui nécessite l'anesthésie générale et n'est pas applicable à la face).

2° *Les cicatrices sont esthétiques,* rappelant celles produites par la Finsenthérapie.

3° *Le traitement est indolent,* et permet aux malades de vaquer à leurs occupations habituelles. Il ne nécessite pas d'intervention. Si les scarifications sont utiles, quelques séances suffisent.

4° Les injections de sulfates de terres rares améliorent *l'état général.* Le poids augmente; les enfants grandissent plus vite. L'appétit revient.

5° *Le produit injecté* (1) *n'est pas toxique.*

---

(1) Voir page 26.

CONCLUSIONS

1° *Les traitements classiques des dermatoses tuberculeuses ont chacun un inconvénient. Les uns sont douloureux, d'autres suivis d'une cicatrisation défectueuse, d'autres encore délicats à manier. Tous enfin sont lents.*

2° *L'action bactéricide et antiseptique des sulfates de terres rares (néodyme, praséodyme, et samarium) sur tous les microbes et sur le bacille de Koch en particulier a amené MM. Grenet et Drouin à les essayer dans le traitement de la tuberculose cutanée.*

3° *Ces sels sont dépourvus de toxicité. En solution aqueuse à 2 0/0, les injections intraveineuses ne déterminent aucune réaction locale ou générale, et n'empêchent pas les sujets de vaquer à leurs occupations.*

4° *Faites à des porteurs de dermatoses tuberculeuses, elles amènent une amélioration précoce, et une desquamation abondante. La cicatrisation apparaît, centrifuge, et continue pendant les périodes de repos.*

5° *Ce traitement a pour avantages principaux d'être rapide, indolent, esthétique, et sans danger de phénomènes toxiques.*

BIBLIOGRAPHIE

BECQUEREL. — C. R. Ac. des Sc., t. CLVI, p. 164, 1913.

L. BROCQ. — Traité élémentaire de Dermatologie pratique. O. Doin, 1907.

CALMETTE, MASSOL et BRETON. — Milieux de culture pour bacille tuberculeux. C. R. Soc. de Biol., t. 67, p. 580. 1909.

COSSA. — Sur la diffusion du cérium du lanthane et du didyme. C. R. de l'Ac. des Sc., t. LXXXVII, p. 377. 1878.

FENESTRE et P. GÉRARD. — De l'action thérapeutique du sulfate de thorium dans les affections intestinales, *Paris-Médical*, p. 938. 1917.

FOUARD. — Sur une réaction de type oxydasique présentée par les composés halogènes de terres rares. C. R. Ac. Sc., t. CXLII, p. 1163. 1906.

Albert FROUIN et M. S. LEDEBT. — Action du vanadate de soude, des terres rares sur le développement du bacille pyocyanique et la production de ces pigments. C. R. Soc. de Biol., t. 72, p. 981. 1912.

Albert FROUIN. — Action des sels de vanadium et des terres rares sur le bacille tuberculeux. C. R. Soc. de Biol., t. 72, p. 1034. 1912.

Albert FROUIN.— Action des sels de terres rares sur le développement du bacille tuberculeux et de l'Aspergillus Niger. C. R. Soc. de Biol., t. 73, p. 640. 1912.

Albert FROUIN. — Action du sulfate de lanthane sur le développement du bacille subtilis. C. R. Soc. de Biol., t. 74, p. 196. 1913.

Albert FROUIN et Victor MERCIER. — Action anticoagulante des sels de terres rares sur le sang *in vitro*. C. R. Soc. de Biol., t. 74, p. 990. 1913.

Albert FROUIN et Victor MERCIER. — Action des terres rares sur la coagulation du lait par la présure. C. R. Soc. de Biol., t. 74, p. 990. 1913.

Albert FROUIN et D. ROUDSKY. — Action bactéricide et antitoxique des sels de lanthane et de thorium. Action thérapeutique de ces sels dans le chlorose expérimental. C. R. Ac. Sc., t. 149, p. 410. 1914.

Albert FROUIN et A. MOUSSALI. — Action des terres rares sur les bacilles dysentériques. C. R. Soc. de Biol., t. 82, p. 973. 1909.

Albert FROUIN et Mlle S. LEDEBT. — Production d'hémolysine chez le lapin par injection de sulfate de terres rares du groupe cérique. C. R. Soc. de Biol., t. 83, p. 116. 1920.

P. GIRARD et R. AUDUBERT. — Les charges électriques des microbes et leur tension superficielle. C. R. Ac. Sc., t. 167, p. 351. 1918.

H. Grenet et H. Drouin. — Action de quelques terres rares sur la réaction de Bordet Wassermann. C. R. Soc. de Biol., t. 83, p. 143. 1920.
H. Grenet et H. Drouin. — Ac. de Méd., mars 1920.

Gougerot. — La Dermatologie en clientèle.

Job. — Glucose et cérium. Sur un nouveau mécanisme d'oxydation provoquée. C. R., Ac. Sc., t. CXXXIV, p. 1052, 1902.

Mason et Wilson. — Procéd. S. chim., t. XXI, p. 296, 1905.

Mines. — The action of beryllium lanthanium yttrium and Cérium on frog's heart. Journ. of. Physiol., t. 40, p. 327. 1910.

A. Moussali. — Action de quelques terres rares sur le bacille pyocyanique et les bacilles de la dysenterie. Th. Doct. en Pharmacie, Nancy, 1919.

Simonini.— Centralblatt für bakt, 1914-1915, t. LXXIV, p. 343; t. LXXV, p. 399. — Centralblatt für Baktériologie, t. 75, p, 399, 1914-1915.

Sklodovska Curie. — Rayons émis par les composés de l'uranium et du thorium. C. R. Ac. Sc., p. 1026-1101. 1898.

PARIS
SOCIÉTÉ ANONYME DES IMPRIMERIES VIEILLEMARD
16, Rue de la Glacière, 16